

УДК 617.557:616-089.44
DOI

В. В. Грубнік, З. Д. Бугридзе, Р. С. Парфентьєв

ПОСТГЕРНІОРАФІЧНИЙ ІЛІОІНГВІНАЛЬНИЙ БОЛЬОВИЙ СИНДРОМ: МУЛЬТИДИСЦИПЛІНАРНИЙ ПІДХІД ДО ПРОБЛЕМИ

Одеський національний медичний університет, Одеса, Україна

УДК 617.557:616-089.44

В. В. Грубнік, З. Д. Бугридзе, Р. С. Парфентьєв

ПОСТГЕРНІОРАФІЧНИЙ ІЛІОІНГВІНАЛЬНИЙ БОЛЬОВИЙ СИНДРОМ: МУЛЬТИДИСЦИПЛІНАРНИЙ ПІДХІД ДО ПРОБЛЕМИ

Одеський національний медичний університет, Одеса, Україна

Метою дослідження була оцінка поширеності больового синдрому у хворих з рецидивними пахвинними грижами.

Матеріал та методи. Дослідження виконане на базі обласної клінічної лікарні (м. Одеса) у 2013–2022 роках. Проаналізовані 152 випадків рецидивних пахвинних гриж. У 34 (22,4%) випадках рецидиви пахвинної грижи виникли після проведеної аутопластики, 82 (53,9%) – після герніопластики за Ліхтеншеймом. Ще у 36 (23,7%) рецидив ПГ виник після лапароскопічної герніопластики. У вибірці переважали чоловіки (144 або 94,7%).

Якість життя пацієнтів оцінювали за допомогою шкали EURAHS-QoL. Додатково оцінювали характер больового синдрому з використанням модифікованої шкали Inguinal Pain Questionnaire (IPQ). Статистична обробка одержаних даних проведена методом дисперсійного аналізу за допомогою програмного забезпечення Statistica 14.0 (TIBCO, США).

Результати. Хронічний больовий синдром зустрічався у 83 (54,6%) хворих, прооперованих з приводу пахвинних гриж. Найбільша частота хронічного больового синдрому зареєстрована після відкритої аутопластики (91,2%). Найбільш часто зустрічалися ознаки ураження клубово-пахового (47,0%) та клубово-стегнового (39,8%) нервів. Інтенсивність больового синдрому склала в середньому $4,9 \pm 0,3$ балів. За EURAHS-QoL інтенсивність болю у спокої склала $3,2 \pm 0,3$ балів, під час звичної активності $4,7 \pm 0,3$ балів. Виразний нейропатичний компонент болю відзначався у 29 (34,9%) пацієнтів. Фунікулодія зустрічалася у 12 (7,9%) випадків.

Ключові слова: пахвинна грижа, хронічний біль, інгвінодія, мультидисциплінарний підхід

UDC 617.557:616-089.44

V. V. Grubnik, Z. D. Bugrydze, R. S. Parfentyev, Yu. M. Vorokhta

POSTHERNIORAPHIC ILIOINGUINAL PAIN SYNDROME: A MULTIDISCIPLINARY APPROACH TO THE PROBLEM

Odesa National Medical University, Odesa, Ukraine

The aim of the study was to assess the prevalence of pain syndrome in patients with recurrent inguinal hernias.

Material and methods. The research was carried out on the basis of the regional clinical hospital (Odesa) in 2013–2022. 152 cases of recurrent inguinal hernias were analyzed. In 34 (22.4%) cases, hernia relapses occurred after autoplasty, 82 (53.9%) – after Lichtenstein hernioplasty. Another 36 (23.7%) had recurrence of inguinal hernia after laparoscopic hernioplasty. The sample was dominated by men (144 or 94.7%). The patients' quality of life was assessed using the EURAHS-QoL scale. Additionally, the pain syndrome was assessed using the modified Inguinal Pain Questionnaire (IPQ) scale. Statistical processing of the obtained data was carried out by the method of variance analysis using the Statistica 14.0 software (TIBCO, USA).

The results. Chronic pain syndrome occurred in 83 (54.6%) patients operated on for inguinal hernias. At the same time, the highest frequency of chronic pain was after open autoplasty (31 cases out of 34 or 91.2%). After Lichtenstein's hernioplasty, the frequency of chronic pain after inguinal hernia repair was 47 cases out of 82 or 57.3%. Chronic pain occurred much less often after laparoscopic hernioplasty, but overall its frequency exceeded 10% (5 out of 36 or 13.9%).

Signs of damage to the ilio-inguinal (47.0%) and ilio-femoral (39.8%) nerves were most common. The intensity of the pain syndrome averaged 4.9 ± 0.3 points. According to EURAHS-QoL, pain intensity at rest was 3.2 ± 0.3 points, during usual activity it was 4.7 ± 0.3 points. Patients rated the most intense pain in the last week at the level of 6.6 ± 0.5 points. Patients with postherniorrhagic pain syndrome assessed the impact on daytime activity at home at the level of 5.3 ± 0.3 points, on usual activity outside the home - 6.1 ± 0.4 points, during physical exercises and sports - 7.2 ± 0.5 points, with heavy physical work - 7.4 ± 0.6 points. A pronounced neuropathic component of pain was noted in 29 (34.9%) patients. Funiculodynia occurred in 12 (7.9%) cases.

Key words: inguinal hernia, chronic pain, inguinodynia, multidisciplinary approach.

Вступ. Ризик виникнення хронічного болю після пластики пахвинної грижі (ПГ) оцінюється різними авторами у 1–43%. Такий розмах пов'язаний із відмінностями у методології, а також видом застосованих оперативних втручань та досліджень класифікаційними характеристиками самих гриж. За даними ретроспективних досліджень, приблизно 14%–54% пацієнтів все ще відчувають певний ступінь пахового болю

через кілька років після «успішної» операції [1–3]. Більше того, до 21% пацієнтів мають функціональні порушення під час роботи чи відпочинку, а близька 1% хворих після відкритих операцій та 0,4% – після лапароскопічних операцій вимушені звертатися до спеціалізованих клінік, які займаються проблемою хронічного болю [1; 4].

При хірургічному лікуванні ПГ виникають чисельні механічні впливи, пов'язані із розтином та розшаруванням тканин, ушкодженням периферичних нервів,

© В. В. Грубнік, З. Д. Бугридзе, Р. С. Парфентьєв, 2023

використанням алопластичного матеріалу, внаслідок чого виникає запальний процес та змінюється мікроциркуляція у зоні ушкодження. Залежно від механізму альтерацій тканин виникає ноцицептивний (переважає ушкодження тканин) та нейропатичний (переважає ураження нервів) біль [1; 2; 5; 6]. Під час передачі до кори головного мозку ноцицептивна інформація може модулюватись різноманітними факторами. Частина факторів пов'язані із індивідуальними особливостями організму пацієнта: спадковість, вік, життєвий досвід, психоемоційний стан, наявність коморбідної патології. Інші чинники представлені іатрогенними впливами, в том числі видом оперативного втручання, якісним та кількісним складом прескрипції у післяопераційному періоді, фізичною та сексуальною активністю, тощо. До хронізації болю веде постійне аферентне навантаження та зміни у системі сенсорної сигналізації, обумовлені залученням механізмів нейропластичності [5].

Нейропатичний біль після оперативного лікування пахвинної грижі характеризується як індукований фізичною активністю гострий біль, що розташовується в безпосередній близькості від післяопераційного рубця [5; 6]. Біль часто іррадіює в бік калитки (у жінок – великої статевої губи) та/або верхньої частини внутрішньої поверхні стегна. При фізичному обстеженні нерідко виявляються гіпоестезія, гіперестезія або аллодінія в зоні ураження. В низці випадків вдається виявити тригерну точку розташовану по ходу післяопераційного рубця, безпосередньо в ньому або поблизу, яка при пальпації викликає посилення болю. Певне діагностичне значення має позитивний результат місцевої анестезії [5; 7].

Результати дослідження та їх обговорення. Найчастіше клінічні прояви больового синдрому пов'язані із компресією клубово-пахвинного, клубово-підчревного або статевих гілок статево-стегнового нерва, рідше уражається латеральний шкірний нерв стегна (як правило внаслідок рубцево-злукової деформації після оперативних втручань) [1; 3; 5]. Нейроанатомічні відомості про ці периферичні нерви наведені у таблиці 1.

На формування хронічного больового синдрому впливають шовний матеріал, скоби або кліпси, периневральний фіброз внаслідок рубцево-злукової деформації, протезний матеріал, як і випадкове ятрогенне пошкодження нерва, післяопераційні невроми. Іноді пацієнти пов'язують з оперованою пахвинною грижею больові синдроми, обумовлені іншою патологією – лобковим періоститом, патологією кульшового суглоба, мералгією Бернарда-Ротта. У цих випадках перелічені вище нерви є інтактними або їх ушкодження не пов'язано з виникненням та лікуванням пахвинної грижі [1; 6; 7].

Деякі автори пропонують розрізнити три типи постгерніорафічного іліоінгвінального больового синдрому: соматичний, нейропатичний та вісцеральний [3]. У першому випадку має місце залучення ентезопатичного компоненту внаслідок накладання шва із залучення клубово-лобкового тракту і периосту. Нейропатичний біль обумовлений безпосередньо ушкодженням гілок чутливого нерва, а вісцеральний виникає при еякуляції і пов'язаний із залученням веге-

тативних волокон статевого нерва (фунікулодінія). Найбільш сильним за інтенсивністю є біль соматичного походження [1; 3; 5].

Слід зазначити, що наявність хронічного постгерніорафічного болю може обумовити виникнення клубово-пектинеального бурситу, аддукторного тендиніту та люмбалгії, як наслідок – постуральних змін обумовлених тривалим підтриманням вимушеної алгічної пози [1; 3; 6; 8].

Поширеність, етіологія та лікування таких ускладнень, як біль при еякуляції й сексуальній активності, а також сексуальної дисфункції загалом не вивчені [1; 9], так сама як і етіологія вісцерального болю. Вважається, що до фунікулодінії може призвести інтраопераційне пошкодження нервів, а також дисфункція періуретральних структур, обумовлена рубцево-злуковою деформацією. На користь такого припущення опубліковані звіти про пацієнтів з болісною еякуляцією, у яких дисекція фіброзно змінених насінневих канатиків у поєднанні з невректомією забезпечили повне полегшення болю [6; 7].

Наявна література свідчить, що вирішення проблеми хронічного постгерніорафічного больового синдрому не є компетенцією лише хірургів, неврологів, урологів або альгологів.

Ця проблема є мультидисциплінарною і потребує залучення багатьох фахівців, інтеграції та координації їх роботи для досягнення поставленої мети – зменшити вираженість болю та покращити якість життя.

Метою дослідження була оцінка поширеності больового синдрому у хворих з рецидивними пахвинними грижами.

Матеріал та методи. Дослідження виконане на базі обласної клінічної лікарні (м. Одеса) у 2013–2022 роках. Проаналізовані 152 випадків рецидивних пахвинних гриж. З загального числа хворих у 34 (22,4%) випадках рецидиви ПГ виникли після проведеної аутопластики, 82 (53,9%) – після герніопластики за Ліхтеншейном. Ще у 36 (23,7%) рецидив ПГ виник після лапароскопічної герніопластики. У вибірці переважали чоловіки (144 або 94,7%).

Якість життя пацієнтів оцінювали за допомогою шкали EURAHS-QoL [10]. Ця шкала оцінює за 10 бальною шкалою вираженість болю у проекції ПГ як у покої так й під час помірних фізичних навантажень, в тому числі найбільшу інтенсивність болю за ВАШ впродовж останнього тижня (рис. 1), функціональні обмеження при виконанні звичної активності та косметичний дискомфорт (форма живота, наявність випинань та рубців).

Додатково оцінювали характер больового синдрому з використанням модифікованої шкали Inguinal Pain Questionnaire (IPQ) [11]. Шкала оцінює інтенсивність болю до та після оперативного втручання, в тому числі на момент опитування, найвищу інтенсивність болю за останній тиждень, частоту появи болю та тривалість цих епізодів, складнощі при вставанні із стільця або ліжка, при сиданні, при підйомі по сходах, водінні автомобіля, виконанні фізичних вправ, сексуальність активності. Оцінюється застосування аналгетиків, загальна працездатність, наявність болю в ділянці калитки (таблиця 2).

Таблиця 1

Нейроанатомія нервів, які залучені у патогенез постгерпетичного ілеоінгвінального більового синдрому

Назва нерва	Локалізація	Гілки	Зона інервації
<i>Nervus ilioinguinalis</i>	L1 Вийшовши з-під латерального краю великого м'яза попереку, проходить по поверхні квадратного м'яза попереку, прободає поперечний м'яз живота і, розташовуючись між ним і внутрішнім косим м'язом живота, йде до поверхнього пахового кільця. Пройшовши через апоневроз зовнішнього косого м'яза в області поверхнього отвору пахового каналу, де він прилягає до передньовнутрішньої поверхні насінневого канатика у чоловіків або круглої зв'язки матки у жінок, нерв розгалужується в шкірі області лобка, мошонки (♂) / великих статевих губ (♀). Розташовуючись між вище вказаними м'язами лат. п. ілюінгуіналіс утворює з'єднання з п. ілюіурогастрікус	♂ Передні калиткові нерви (<i>Nervi scrotales anteriores</i>) [Ч] Передні губні нерви (<i>Nervi labiales anteriores</i>) [Ч] Передні губні нерви (<i>Nervi labiales anteriores</i>) [Ч]	Шкіра кореня статевого прутеня, передні відділи калитки Шкіра верхніх відділів великих статевих губ Шкіра верхніх відділів великих статевих губ
<i>nervus iliohypogastricus</i>	Th12, L1 Прободаючи верхньобоківий ділянку великого поперекового м'яза, він переходить на передню поверхню квадратного м'яза попереку. Розташовується між зазначеним м'язом та ниркою. Далі нерв йде зверху донизу і ззаду наперед. Не дійшовши до здухвинного гробеня, прободає товщу поперечного м'яза живота, слідує між нею і внутрішнім косим м'язом живота, а потім між обома косими м'язами живота. В ділянці глибокого пахового кільця нерв прободає внутрішній косий м'яз, а потім апоневроз зовнішнього косого м'яза живота і, прямуючи далі до області поверхнього пахового кільця, розгалужується в шкірі нижньої частини живота, вище симфізу.	<i>Латеральна шкірна гілка (r. cutaneus lateralis)</i> [Ч] <i>Передня шкірна гілка (r. cutaneus anterior)</i> [Ч] <i>М'язові гілки (rami musculares)</i> [Р]	Шкіра верньо-латеральної ділянки стегна Шкіра над лобком
r. genitalis n. genitofemoralis	L1, L2 розташовується на передній поверхні великого поперекового м'яза, медіальніше стегнової гілки, але також назовні від зовнішніх клубових судин. Потім слідує вниз, проникає в пахвинний канал і, слідує до його поверхнього кільця, виходить разом із насінним канатиком у чоловіків, або круглою зв'язкою матки у жінок. У чоловіків прямує в калитку, посилаючи гілки до м'яза, що піднімає яєчко, шкіри калитки і до її м'якстої оболонки, а також до верхніх ділянок медіальної поверхні стегна. У жінок вона посилає гілки до круглої зв'язки матки, шкіри області поверхнього пахвинного кільця та великих статевих губ. Ця гілка може з'єднуватися з стегнової гілкою.	- [Ч]	Шкіра калитки (у жінок – великих статевих губ), шкіра верхніх ділянок медіальної поверхні стегна
<i>Nervus cutaneus femoris lateralis</i>	L _{II} —L _{III} Виходить з-під латерального краю великого поперекового м'яза, іноді проходить через його товщу. Далі слідує по передній поверхні здухвинного м'яза під здухвинною фасцією до передньої верхньої здухвинної осточки і проходить медіальніше останньої під пахвинною зв'язкою на стегно. Потім нерв прямує вниз латеральніше кравецького м'яза, прободає своїми гілками широко фасцію верхньої ділянки стегна і розгалужується в шкірі на кілька дрібних і два-три великих нерви, що досягають колінного суглоба. Гілки нерва можуть утворювати з'єднання з передніми шкірними гілками стегнового нерва	- [Ч]	Шкіра латеральної поверхні стегна

Біль (до операції/після операції) 0 – нема болю, 10 – нестерпний біль											
Біль у спокої	0	1	2	3	4	5	6	7	8	9	10
Під час звичної активності	0	1	2	3	4	5	6	7	8	9	10
Найбільш виражений біль впродовж останнього тижня	0	1	2	3	4	5	6	7	8	9	10
Обмеження фізичної активності (до операції/після операції) 0 – немає обмежень, 10 – повністю обмежена											
Денна активність вдома	0	1	2	3	4	5	6	7	8	9	10
Звична активність поза домом	0	1	2	3	4	5	6	7	8	9	10
Під час спортивних вправ	0	1	2	3	4	5	6	7	8	9	10
Під час важкої фізичної праці	0	1	2	3	4	5	6	7	8	9	10
Косметичний дефект (0 – без змін, 10 – дуже поганий вигляд)											
Форма живота	0	1	2	3	4	5	6	7	8	9	10
Місце грижі	0	1	2	3	4	5	6	7	8	9	10

Рисунок 1 Шкала EURAHS-QoL (українська версія)

Статистична обробка одержаних даних проведена методом дисперсійного аналізу за допомогою програмного забезпечення Statistica 14.0 (ТІВСО, США) [12].

Результати. Як показало спостереження хронічний больовий синдром зустрічався у 83 (54,6%) хворих, прооперованих з приводу пахвинних гриж. При цьому найбільша частота ХБС була характерна для хворих в яких рецидивна грижа виникла після відкритої аутопластики (31 випадок з 34 або 91,2%). Після герніопластики за Ліхтенштейном частота ХБС на фоні рецидивної ПГ складала 47 випадків з 82 або 57,3%. Значно рідше ХБС виникав після лапароскопічної герніопластики, але в цілому частота його перевищувала 10% (5 з 36 або 13,9%).

За локалізацією та характером випадки ХБС розподілилися наступним чином (рис. 2). Найбільш часто зустрічалися ознаки ураження клубово-пахового та клубово-стегнового нервів. Це можна пояснити більшою площею ймовірного контакту при фіксації сітки або дуплікатури апоневроза м'яза, а також особливос-

тями оперативної техніки при відкритих втручаннях [14; 2; 13].

При аналізі інтенсивності больового синдрому встановлено, що у більшості випадків вона не перевищувала 7 балів за ВАШ, складаючи в середньому $4,9 \pm 0,3$ балів.

При аналізі результатів анкетування за EURAHS-QoL встановлено, що інтенсивність болю у спокої складала $3,2 \pm 0,3$ балів, під час звичної активності $4,7 \pm 0,3$ балів. Найбільш інтенсивний біль за останній тиждень хворі оцінювали на рівні $6,6 \pm 0,5$ балів.

Наявність хронічного болю суттєво обмежувала деякі види активності. Так, вплив на денну активність вдома хворі з постгерніорафічним больовим синдромом оцінили на рівні $5,3 \pm 0,3$ балів, на звичайну активність поза домом – $6,1 \pm 0,4$ балів, під час фізичних вправ та занять спортом – $7,2 \pm 0,5$ балів, при тяжкій фізичній праці – $7,4 \pm 0,6$ балів.

Виразний нейропатичний компонент болю відзначався у 29 (34,9%) пацієнтів. Особливостями больового

Модифікована шкала оцінки пахвинного болю

Дистрактор	Оцінка в балах
Оцінити вираженість болю у пахвинній ділянці за останній тиждень	
Немає болю	0
Біль є але його легко ігнорувати	1
Біль є, не може бути ігнорований, не впливає на повсякденну діяльність	2
Біль є, не може бути ігнорований, впливає на концентрацію думок та повсякденну діяльність	3
Біль є, не може бути ігнорований, впливає на більшість видів активності	4
Біль є, не може бути ігнорований, потребує постільного режиму	5
Біль є, не може бути ігнорований, потребує звернення за медичною допомогою	6
Якщо у вас є болі у пахвинній ділянці, то як вони впливають на наступні види активності:	
Підвестися з низького стільця	1
Сидіння (більше 30 хвилин)	1
Стояння (більше 30 хвилин)	1
Підйом або спуск сходами	1
Керування автомобілем	1
Фізичні вправи	1
Сексуальна активність	1
Якщо у вас є болі у пахвинній ділянці чи мають вони незвичний характер і чи не супроводжуються наступними відчуттями:	
Поколювання	1
Печіння	1
Дискомфорт при доторку відмінний від відчуттів на протилежному боці	1
Втрата тактильної та/або температурної чутливості, відмінна від відчуттів на протилежному боці	1
Збільшення тактильної та/або температурної чутливості, відмінне від відчуттів на протилежному боці	1
Інше: надайте опис _____	1

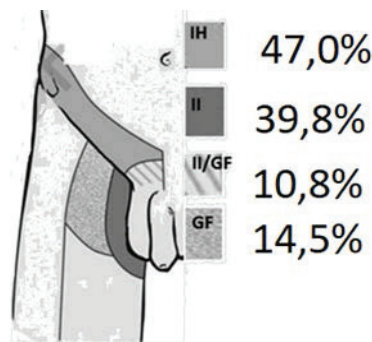


Рис. 2. Частота ураження різних нервів після герніопластики при ПГ

синдрому при цьому були виражені парестезії, наявність феноменів алодінії та гіперпатії, емоційна забарвленість болю, іррадіація болю у ділянки інервації відповідного нерва (геніталії, трикутник Скарпа).

Класична фунікулодія виникла у 12 (7,9%) випадків, в тому числі у 7 (4,6%) – тільки під час статевих зносин або після еякуляції.

Симптоми ХБС часто провокуються або принаймні посилюються під час ходьби, нахилу або надмірного розгинання стегна та можуть зменшуватися при положенні лежачи і згинанні стегна. Можна припустити, що тракція залученого нерва відіграє основну роль у постгерніорафічному больовому синдромі за типом

нейропатичної інгвінодінії. У наших спотереженнях виявилася корисною проба Тінеля – перкусія по шкірі медіально передньоверхньої ості клубової кістки або над зоною локалізованої чутливості (проба Тінеля). Але як показав наш досвід, точно визначити задіяний нерв при вираженому нейропатичному компоненті було важко. Причинами цього може бути той факт, що периферичне сполучення між клубово-пахвинним, клубово-підчеревним, а також статевими гілками стегнового нервів є дуже поширеним і може реалізуватися у перекритті їх сенсорної інервації. Крім того, причиною постгерніорафічного нейропатичного болю може бути ураження більше ніж одного нерва [5; 6].

При оцінці за IPQ були одержані дані щодо сумарної оцінки інтенсивності больового синдрому з урахуванням впливу на повсякденну діяльність пацієнтів. Середня оцінка склала $11,8 \pm 0,8$ балів і мала тенденцію до зростання у хворих після виконання герніопластики за Ліхтенштейном та, у меншому відсотку випадків, після відкритої аутогерніопластики.

Обговорення.

Найпоширенішою причиною пошкодження нерва є нездатність ідентифікувати та захистити нерви під час герніопластики, особливо коли розшарування мінімізоване для швидкого завершення операції. Свого часу Amid P. [14] рекомендував такі технічні підходи для зменшення частоти ПБС:

1. Уникайте видалення кремастеричного шару, щоб запобігти ураженню клубово-пахового і статевого нервів.

2. Не робіть зовнішнє кільце занадто маленьким, щоб запобігти щільному контакту між клубово-пахвинним нервом і лінією шва зовнішнього косого змикання.

3. Уникайте підняття клубово-пахового нерва з його ложа (зокрема втягнення нерва позаду пупартової зв'язки), щоб запобігти пошкодженню неврїлемальної оболонки нерва.

4. Під час оперативного втручання роздивитися і визначте нерви, а особливо уникайте так званого мінімального розтину для завершення операції швидше.

5. Уникайте поспішного розрізу підшкірної жирової клітковини, щоб запобігти травмуванню гілок клубово-пахового або клубово-підчеревного нервів.

6. Уникайте зшивання нижнього краю внутрішньої косої м'язу до пахової зв'язки, або плоскої сітки

оскільки проходження швів через внутрішню косу м'язу може призвести до травми (голкою) або защемлення (всередині шва) внутрішньом'язової частини клубово-підчеревного нерва, яка є найбільш вразливою частиною цього нерва.

7. Уникайте глибокого вставляння скоб або прихваток під час лапароскопічної пластики пахової грижі.

Лікування постгерніорафічного ХБС може вимагати не лише застосування відповідним фармакологічних засобів, але й неврулізації, іноді декількох нервів, під час повторних оперативних втручань [13; 14].

Висновки.

1. Постгерніорафічний больовий синдром є поширеним ускладненням хірургічного лікування пахвинних гриж. Хронічний больовий синдром зустрічається у 83 (54,6%) хворих, прооперованих з приводу пахвинних гриж. При цьому найбільша частота ХБС була характерна для хворих, в яких рецидивна грижа виникла після відкритої аутопластики (31 випадок з 34 або 91,2%).

2. Після герніопластики за Ліхтенштейном частота ХБС на фоні рецидивної ПГ склала 47 випадків з 82 або 57,3%. Значно рідше ХБС виникав після лапароскопічної герніопластики, але в цілому частота його перевищувала 10% (5 з 36 або 13,9%).

3. Виразний нейропатичний компонент болю за типом інгвінодінії відзначався у 29 (34,9%) пацієнтів. Особливостями больового синдрому при цьому були виражені парестезії, наявність феноменів алодінії та гіперпатії, емоційна забарвленість болю, іррадіація болю у ділянки інервації відповідного нерва (геніталії, трикутник Скарпа). Фунікулодінія зустрічалася у 12 (7,9%) випадків.

ЛІТЕРАТУРА

1. Beel E, Berrevoet F. Surgical treatment for chronic pain after inguinal hernia repair: a systematic literature review. *Langenbecks Arch Surg.* 2022 Mar;407(2):541-548. doi: 10.1007/s00423-021-02311-9. Epub 2021 Sep 1. PMID: 34471953.
2. Sekhon Inderjit Singh HK, Massey LH, Arulampalam T, Motson RW, Pawa N. Chronic groin pain following inguinal hernia repair in the laparoscopic era: Systematic review and meta-analysis. *Am J Surg.* 2022 Oct;224(4):1135-1149. doi: 10.1016/j.amjsurg.2022.05.005. Epub 2022 May 21. PMID: 35660083.
3. Bjurstrom MF, Nicol AL, Amid PK, Chen DC. Pain control following inguinal herniorrhaphy: current perspectives. *J Pain Res.* 2014 May 29;7:277-90. doi: 10.2147/JPR.S47005. PMID: 24920934; PMCID: PMC4045265.
4. Probert S, Cai W, Iqbal MR, Lesi OK, Haque SU, Lovett B, Walton SJ. Chronic Pain as a Complication in Open Inguinal Hernia Repair: A Retrospective Study of Consenting Practice in a Single Centre. *Cureus.* 2022 Apr 8;14(4):e23957. doi: 10.7759/cureus.23957. PMID: 35541304; PMCID: PMC9080789.
5. Falzone U, Santonocito C, Zanghi MG, Rinzi N, Provenzano D, Sapienza E, Basile F, Zanghi G. Neuropathic inguinal pain: neurectomy associated with open prosthetic hernioplasty for the prevention of post-operative pain. *Ann Ital Chir.* 2022;93:377-384. PMID: 36155937.
6. Magnusson N, Hedberg M, Österberg J, Sandblom G. Sensory disturbances and neuropathic pain after inguinal hernia surgery. *Scand J Pain.* 2010 Apr 1;1(2):108-111. doi: 10.1016/j.sjpain.2010.01.004. PMID: 29913947.
7. Wijayasinghe N, Ringsted TK, Bischoff JM, Kehlet H, Werner MU. The role of peripheral afferents in persistent inguinal postherniorrhaphy pain: a randomized, double-blind, placebo-controlled, crossover trial of ultrasound-guided tender point blockade. *Br J Anaesth.* 2016 Jun;116(6):829-37. doi: 10.1093/bja/aew071. PMID: 27199314; PMCID: PMC4872862.
8. Vad MV, Frost P, Rosenberg J, Svendsen SW. Persistent postoperative pain after inguinal hernia repair in relation to occupational lifting and standing/walking: a 6-month follow-up study. *Occup Environ Med.* 2019 Oct;76(10):712-717. doi: 10.1136/oemed-2019-105919. Epub 2019 Sep 4. PMID: 31484681.
9. Ssentongo AE, Kwon EG, Zhou S, Ssentongo P, Soybel DI. Pain and Dysfunction with Sexual Activity after Inguinal Hernia Repair: Systematic Review and Meta-Analysis. *J Am Coll Surg.* 2020 Feb;230(2):237-250.e7. doi: 10.1016/j.jamcollsurg.2019.10.010. Epub 2019 Nov 14. PMID: 31733327.
10. PT Surg (Portuguese Collaborative Research Group). Predictors of low quality of life after open inguinal hernia repair using the EuraHS-QoL score: prospective multicentric cohort study across 33 hospitals. *Hernia.* 2022 Feb;26(1):225-232. doi: 10.1007/s10029-021-02498-2. Epub 2021 Nov 2. Erratum in: *Hernia.* 2022 Oct;26(5):1415. PMID: 34727286.

11. Ramirez-GarciaLuna JL, Aguilar-Garcia J, Fernandez-Villafuerte R, Matinez-Jimenez MA. Validation of the Simplified Inguinal Pain Questionnaire for assessing postoperative pain and disability following hernioplasty. Surg Today. 2021 Sep;51(9):1530-1534. doi: 10.1007/s00595-021-02275-9. Epub 2021 Apr 2. PMID: 33797638; PMCID: PMC8017510.
12. Фетісов В.С. Пакет статистичного аналізу даних STATISTICA. – Ніжин : Видавництво НДУ ім. М.Гоголя, 2018. – 102 с.
13. Plumb AA, Rajeswaran G, Abbasi MA, Masci L, Warren O, Wilson J. Contemporary imaging of inguinal hernia and pain. Br J Radiol. 2022 Jun 1;95(1134):20220163. doi: 10.1259/bjr.20220163. Epub 2022 Mar 29. PMID: 35348361.
14. Plumb AA, Rajeswaran G, Abbasi MA, Masci L, Warren O, Wilson J. Contemporary imaging of inguinal hernia and pain. Br J Radiol. 2022 Jun 1;95(1134):20220163. doi: 10.1259/bjr.20220163. Epub 2022 Mar 29. PMID: 35348361.

Надійшла до редакції 15.05.2023 р.

Прийнята до друку 10.06.2023 р.

Електронна адреса для листування prof.vgrubnik@gmail.com