

ISSN 2226-2008

ОДЕСЬКИЙ НАЦІОНАЛЬНИЙ МЕДИЧНИЙ УНІВЕРСИТЕТ

ОДЕСЬКИЙ МЕДИЧНИЙ ЖУРНАЛ

№ 2 (183)



Видавничий дім
«Гельветика»
2023

Свідоцтво про державну реєстрацію друкованого засобу масової інформації КВ № 22730-12630ПР від 12.04.2017,
видане Міністерством юстиції України

«Одеський медичний журнал» включено до Переліку наукових фахових видань категорії «Б»
(галузь – медичні науки, спеціальності – 221 «стоматологія», 222 «медицина»,
226 «фармація, промислова фармація», 228 «педіатрія») згідно з Наказом Міністерства освіти і науки
України № 894 від 10.10.2022 (додаток 2) та № 185 від 20.02.2023 (додаток 4).

Засновник і видавець – Одеський національний медичний університет

Одеський медичний журнал

№ 2 (183) 2023

Засновано у 1926 році, поновлено у 1997 році

Виходить шість разів на рік

Головний редактор

Академік НАМН України, лауреат Державної премії України,
доктор медичних наук, професор В. М. ЗАПОРОЖАН

Науковий редактор

Професор П. Б. АНТОНЕНКО

Відповідальний секретар

Доцент Я. В. БЕСЕДА

Редакційна колегія

П. Б. Антоненко, М. Л. Аряєв, І. Ю. Борисюк, В. О. Гельмбольдт, Л. С. Годлевський, М. Я. Головенко, В. Н. Горохівський,
Б. П. Громовик, В. В. Грубнік, О. В. Деньга, Б. С. Запорожченко, М. М. Лебедюк, В. Г. Марічерда, В. В. Ніколаєвський,
Я. В. Рожковський, А. С. Сон, Т. В. Стоєва, Л. М. Унгурян, Ю. П. Харченко, С. А. Шнайдер

Редакційна рада

А. Абрахамссон – Університетська клініка Лундського університету (Швеція), А. Борткієвіч – Інститут медицини праці
ім. Нофера (Лодзь, Польща), І. І. Гук – Віденський медичний університет (Австрія), А. Д. Клісарова – Варненський медичний
університет (Болгарія), М. П. Ландіні – Болонський університет (Італія), Д. Уїтлі – BioMedES (Велика Британія), Р. Хусс –
Університетська клініка Аугсбургського університету (Німеччина), В. Чупіна – Університет «Овідіус» (Констанца, Румунія)

Друкується за рішенням Вченої ради Одеського національного медичного університету,
протокол № 8 від 29.06.2023 р.

Сайт: <http://journal.odmu.edu.ua>

ISSN 2226-2008

DOI 10.32782/2226-2008-2023-1

© Одеський національний медичний університет, 2023

ISSN 2226-2008

THE ODESA NATIONAL MEDICAL UNIVERSITY

ODES'KIJ MEDICHIJ ZURNAL

№ 2 (183)



Publishing House
“Helvetica”
2023

Certificate about state registration of printed mass media KB № 22730-12630IIP from 12.04.2017,
given out by the Ministry of Justice of Ukraine

“The Odesa Medical Journal” is included in the List of specialized scientific publications of category B
(branch – medical sciences, specialties – 221 “dentistry”, 222 “medicine”, 226 “pharmacy, industrial pharmacy”,
228 “pediatrics”) according to the Order of the Ministry of Education and Science of Ukraine No. 894 dated 10.10.2022
(appendix 2) and No. 185 dated 20.02.2023 (appendix 4).

The founder and publisher of “The Odesa Medical Journal” is the Odesa National Medical University.

Odes'kij medicnij zurnal

№ 2 (183) 2023

Founded in 1926, refounded in 1997

The Journal appears bimonthly

Editor-in-chief

Academician of NAMS of Ukraine, the Ukraine State Prize Winner,
MD, professor V. M. ZAPOROZHAN

Science Editor

Professor P. B. ANTONENKO

Editorial Board

P. B. Antonenko, M. L. Ariaiev, I. Yu. Borysiuk, V. O. Helmboldt, L. S. Hodlevskyi, M. Ya. Holovenko, V. N. Horokhivskyi,
B. P. Hromovyk, V. V. Hrubnik, O. V. Denha, B. S. Zaporozhchenko, M. M. Lebedyuk, V. G. Marichereda, V. V. Nikolaievskyi,
Ya. V. Rozhkovskyi, A. S. Son, T. V. Stoieva, L. M. Unhurian, Yu. P. Kharchenko, S. A. Shnaider

Editorial Council

P.-A. Abrahamsson – Lund University Hospital (Sweden), A. Bortkiewicz – Nofer Institute of Occupational Medicine (Lodz, Poland),
I. I. Guk – Medical University of Vienna (Austria), A. D. Klisarova – Medical University of Varna (Bulgaria), M. P. Landini –
University of Bologna (Italy), D. Wheatley – BioMedES (Great Britain), R. Huss – University Hospital Augsburg (Germany),
V. Ciupina – Ovidius University of Constanta (Romania)

Recommended for publication by the Odesa National Medical University MH of Ukraine Scientific Board
on 29 June of 2023, protocol № 8

Website: <http://journal.odmu.edu.ua>

ISSN 2226-2008

DOI 10.32782/2226-2008-2023-1

© The Odesa National Medical University, 2023

ЗМІСТ

ТЕОРІЯ ТА ЕКСПЕРИМЕНТ

- Г. П. Бардов, О. П. Вавріневич, М. В. Кондратюк, Т. І. Зінченко
ЕКСПЕРИМЕНТАЛЬНЕ ОБГРУНТУВАННЯ ГРАНИЧНО ДОПУСТИМОЇ КОНЦЕНТРАЦІЇ
НОВОГО ФУНГЦИДУ КЛАСУ БЕНЗАМІДІВ ФЛУТОЛАНІЛУ У ВОДІ ВОДОЙМ..... 9
- О. Г. Перетятко, Ю. А. Ягнюк, Н. І. Скляр, С. Л. Крестецька, Г. М. Большакова, Т. В. Холодна
ДИНАМІКА ФОРМУВАННЯ РЕЗИСТЕНТНОСТІ ДО БЕНЗИЛПЕНІЦИЛІНУ
У ШТАМІВ *STAPHYLOCOCCUS AUREUS*, ВИЛУЧЕНИХ У РІЗНІ ІСТОРИЧНІ ПЕРІОДИ.....15
- A. M. Perebetiuk, V. I. Gunas, O. I. Terehovska, S. V. Prokopenko, Yu. Yu. Sergeeva
INDICATORS OF THE TEMPORARY CAVITY DURING SHOTS FROM NON-LETHAL FIREARMS:
AN EXPERIMENTAL STUDY USING THE “FORT 9R” AND “FORT 17R” PISTOLS..... 21

КЛІНІЧНА ПРАКТИКА

- І. З. Гладчук, Н. М. Рожковська, О. С. Салех
ЗВ’ЯЗОК ЕКСПРЕСІЇ МІКРОРНК-29В ТА -146А З КЛІНІКО-ПАТОЛОГІЧНИМИ
ХАРАКТЕРИСТИКАМИ ХВОРИХ НА МІОМУ МАТКИ.....26
- Т. В. Стоєва, О. В. Тіткова, О. В. Решетіло, М. В. Федін, К. В. Остапчук, В. І. Замишляк
МЕДИКО-СОЦІАЛЬНІ АСПЕКТИ АТОПІЧНОГО ДЕРМАТИТУ В ДІТЕЙ31
- І. С. Ломакіна, Н. В. Мороз
КОМОРБІДНА ГІПЕРПРОЛІФЕРАТИВНА ПАТОЛОГІЯ МІОМЕТРІЮ ТА ЕНДОМЕТРІЮ
У ПАЦІЄНТОК З АНОМАЛЬНИМИ МАТКОВИМИ КРОВОТЕЧАМИ.....37
- Д. В. Усенко, А. А. Белінська, М. Ю. Слуцька
ВПЛИВ ВИСОКОЧАСТОТНОЇ ОСЦИЛЯЦІЇ ГРУДНОЇ КЛІТКИ НА ДИНАМІКУ
КЛІНІЧНИХ СИМПТОМІВ ПОЗАЛІКАРНЯНОЇ ПНЕВМОНІЇ У ДІТЕЙ.....42
- A. S. Biduchak
CONFLICT SITUATIONS IN MEDICAL ORGANIZATIONS
(FROM PROBLEMS TO SOLUTIONS).....47
- В. І. Величко, Є. О. Тулянцева, Г. О. Данильчук, О. О. Шаповалов
КЛІНІЧНА КОРИСТЬ ВИКОРИСТАННЯ БЕЗПЕРЕРВНОГО МОНІТОРИНГУ
РІВНЯ ГЛЮКОЗИ В КРОВІ У ПАЦІЄНТІВ З ЦУКРОВИМ ДІАБЕТОМ 2-ГО ТИПУ..... 51
- І. В. Колосович, І. В. Ганоль, К. О. Лебедева
ОСОБЛИВОСТІ ВИКОНАННЯ АБДОМІНАЛЬНОГО ПАРАЦЕНТЕЗУ
У РАЗІ УСКЛАДНЕНОГО ПЕРЕБІГУ ГОСТРОГО ПАНКРЕАТИТУ..... 56
- С. О. Гур’єв, П. В. Танасієнко, Є. О. Скобенко³
КЛІНІКО-НОЗОЛОГІЧНА ХАРАКТЕРИСТИКА ПЕРЕЛОМІВ КІСТОК
НИЖНЬОЇ КІНЦІВКИ У ПОСТРАЖДАЛИХ З COVID-19.....61
- В. В. Грубнік, З. Д. Бугридзе, Р. С. Парфентьев
ПОСТГЕРНІОРАФІЧНИЙ ІПЛОІНГВІНАЛЬНИЙ БОЛЬОВИЙ СИНДРОМ:
МУЛЬТИДИСЦИПЛІНАРНИЙ ПІДХІД ДО ПРОБЛЕМИ.....67
- І.З. Гладчук, Н.М. Рожковська, В.О. Ситнікова, С.М. Сивий, З.І. Гладчук
ІСТМОЦЕЛЕ: ЧИ Є ЗВ’ЯЗОК З ЕНДОМЕТРІОЗОМ ТА АДЕНОМІОЗОМ?.....74
- Я. П. Фелештинський, О. С. Марштупа
ОЦІНКА ВНУТРІШНЬОЧЕРЕВНОГО ТИСКУ ПІД ЧАС АЛОПЛАСТИКИ
ПІСЛЯОПЕРАЦІЙНИХ ВЕНТРАЛЬНИХ ГРИЖ ТА ПРОФІЛАКТИКА
ІНТРААБДОМІНАЛЬНОЇ ГІПЕРТЕНЗІЇ.....79

І.З. Гладчук, Н.М. Рожковська, В.О. Ситнікова, С.М. Сивий, З.І. Гладчук

ІСТМОЦЕЛЕ: ЧИ Є ЗВ'ЯЗОК З ЕНДОМЕТРІОЗОМ ТА АДЕНОМІОЗОМ?

Одеський національний медичний університет, Одеса, Україна

УДК 618.14-003.92-007.287-06:618.145-007.415/.61]-042

І.З. Гладчук, Н.М. Рожковська, В.О. Ситнікова, С.М. Сивий, З.І. Гладчук

ІСТМОЦЕЛЕ: ЧИ Є ЗВ'ЯЗОК З ЕНДОМЕТРІОЗОМ ТА АДЕНОМІОЗОМ?

Одеський національний медичний університет, Одеса, Україна

Вивчено взаємозв'язок істмоцеле з аденоміозом і зовнішнім генітальним ендометріозом. Досліджено 40 піцієнток з рубцем на матці після кесарського розтину. Дійшли висновку, що істмоцеле після кесаревого розтину є частою патологією, патогенез якої остаточно не з'ясований, а також що у кожній третій пацієнтки з істмоцеле діагностований ендометріоз рубця після кесаревого розтину, в тому числі у 2/3 з них – сполучення з глибоким ендометріозом очеревини та яєчників, мало місце і сполучення з зовнішнім ендометріозом шкірного рубця. Подальші дослідження необхідні для визначення факторів ризику розвитку істмоцеле та його зв'язку з різними формами ендометріоза.

Ключові слова: істмоцеле, аденоміоз, ендометріоз.

UDC 618.14-003.92-007.287-06:618.145-007.415/.61]-042

I. Z. Hladchuk, N. M. Rozhkovska, V. O. Sytnikova, S. M. Syvyi, Z. I. Hladchuk

ISTMOCELE: IS THERE A CONNECTION WITH ENDOMETRIOSIS AND ADENOMYOSIS?

Odessa National Medical University, Odessa, Ukraine

Despite numerous studies, it is important to determine the risk factors of isthmocele, its connection with endometriosis and adenomyosis in order to improve reproductive function and reduce the number of complications in such patients.

The aim of the study is to identify the relationship between isthmocele and adenomyosis and external genital endometriosis.

Materials and methods. 40 cases of uterine scar after caesarean section were analyzed. The patients were clinically and morphologically examined.

It was found that one in ten patients had endometriosis in the uterine scar, which was defined as the presence of endometrial glands or stromal cells, while one in three patients with isthmocele had it.

Research results and their discussion. Isthmocele after caesarean section is a frequent pathology, the pathogenesis of which has not been finally clarified.

Conclusions. It was found that every third patient with isthmocele was diagnosed with endometriosis of the scar after cesarean section, including 2/3 of them - a combination with deep endometriosis of the peritoneum and ovaries, there was also a combination with external endometriosis of the skin scar.

Key words: isthmocele, adenomyosis, endometriosis.

Вступ. Істмоцеле, яке також називають «дефектом рубця на матці» або «нішею», являє собою втрату безперервності міометрія в передній стінці матки в місці гістеротомії і є поширеним довгостроковим наслідком кесаревого розтину, який може серйозно вплинути на якість життя. Збільшення частоти кесаревого розтину, який є однією з найчастіших операцій у світі, та краша ультразвукова діагностика призвели до частішого діагностування істмоцеле. За даними різних авторів, поширеність істмоцеле коливається від 24% до 88% [1,2].

В патогенезі та серед факторів ризику істмоцеле певну роль відіграють повторний кесарів розтин і кілька передопераційних, інтраопераційних та індивідуальних факторів, на що вказують роботи багатьох дослідників [1, 3-6], в тому числі аденоміоз та позаматковий ендометріоз. Істмоцеле та ендометріоз мають схожі симптоми: безпліддя, біль, аномальні маткові кровотечі [7]. Дослідження багатьох авторів вказують на ендометріоз рубця на матці, але про наявність супутнього позаматкового ендометріозу відомостей замало [8-13]. В одному з досліджень представлені результати щодо позаматкового ендометріозу у пацієнток із істмо-

целе [12]. За даними літератури, серед жінок з істмоцеле, які намагались завагітніти – 70,3% успішно завагітніли, тоді як 29,7% страждали на безпліддя. При першій вагітності живонародження становило 76%; при другій – 60%. Інші випадки закінчилися позаматковими вагітностями (9,1%), викиднями (16,4%) і одним абортom (1,8%). Під час вагітності у 18,4% усіх вагітних з істмоцеле виникли ускладнення, пов'язані з рубцем на матці, в тому числі розходження рубця на матці – 5,5% випадків. У пацієнток з позаматковим ендометріозом або ендометріозом рубця на матці не було випадків розходження рубця. У пацієнток, яким проводилась хірургічна корекція істмоцеле, в тому числі тих, що страждали на ендометріоз, припинення аномальних маткових кровотеч мало місце у 64,4%. [13]

Загальна поширеність ендометріозу становить 26,5%, одним з чинників ризику якого є кесарів розтин [7, 14-17]. Як ендометріоз, так і істмоцеле можуть спричинити безпліддя, і безпліддя є можливим показанням для резекції істмоцеле. Частота безпліддя знижується з 58% до операції до 33% після операції у пацієнток з ендометріозом, і до 39% у пацієнток без ендометріозу. Хоча загальний рівень вагітності покращується завдяки хірургічному втручанню, незрозу-

міло, чи покращення фертильності пов'язане з відновленням перешийка чи видаленням ендометріозу. Це відповідає результатам дослідження Tsuji et al. (2020), яке показало, що у кожної другої пацієнтки з істмоцеле був діагностований позаматковий ендометріоз. Після гістероскопічної резекції істмоцеле і лапароскопічного видалення ендометріозу, частота безплідності зменшилась до 23 % [12].

Більшість дослідників наводять дані, що хірургічне видалення ендометріозу покращує показники вагітності [18-20]. Але не ясно, яка частина комбінованої операції, резекція ендометріозу чи резекція істмоцеле, має більший вплив на частоту вагітності у безплідних жінок. Тому оптимальним може бути одночасне лікування ендометріозу та істмоцеле. Пацієнтки з ендометріозом (позаматковим, а також рубцевим ендометріозом на матці) не мають значно більшої частоти дисменореї чи інших симптомів ендометріозу. У пацієнок із позаматковим ендометріозом тривалість операції є більшою (143 ± 38 хв проти 120 ± 30 хв). Окрім більшої тривалості операції, резекція перешийка може бути більш складною для хірурга за наявності ендометріозу.

Дослідники виявляли ятрогенний аденоміоз у істмоцеле у 28% жінок після гістеректомії, щонайменше з одним кесаревим розтином в анамнезі; ятрогенний аденоміоз складався з ендометріальних залоз і стромальних клітин у межах рубця [10]. У кількох дослідженнях були описані ендометріозні ураження в резекцірованому перешийку: Donnez O. et al. (2017) виявили ендометріоз рубця на матці у 21% своїх пацієнток, Tanimura S et al. (2015) у 27%, Shapira M. et al. (2020) у 12%, а Fabres S et al. (2005) в 8%. У цих випадках не повідомлялося про одночасний позаматковий ендометріоз [8,9,11,21].

Karampelas S. et al. (2021). опублікували показник успішності 83,3% після лапароскопічної резекції істмоцеле у пацієнтів із вторинним безпліддям [22]. В інших публікаціях показники вагітності коливалися від 33% до 80% [8,9,23]. У нещодавно опублікованому метааналізі Tanos V. et al. (2019) показано середню частоту настання вагітності 72% після гістероскопічної або лапароскопічної резекції перешийка [24].

Є дані, що кесарів розтин знижує фертильність на 9% порівняно з вагінальними пологамі [25]. Механізми вторинного безпліддя здебільшого багатофакторні та не повністю вивчені. Накопичення крові, слизу або рідини в істмоцеле може погіршити проникнення сперматозоїдів і, як наслідок, погіршити фертильність [21]. Це може пояснити, чому резекція істмоцеле часто призводить до покращення фертильності. Серед ускладнень наступної вагітності після резекції істмоцеле описані вагітність в рубці на матці – 5 %, розходження рубця на матці – 5%, передлежання плаценти в 2 % випадків [13]. Після кесаревого розтину, вагітність в рубці на матці є потенційно небезпечним ускладненням, яке спостерігається з частотою 1:2000 – 1:17 [15, 26]. Кілька кесаревих розтинів вважаються фактором ризику рубцевої вагітності, як повідомляється у Zhou X.Y. et al. (2020) [27]. Резекція істмоцеле може мати подібний вплив на загоєння рани, як повторний кеса-

рів розтин, і, отже, підвищує ризик ускладнень рубців під час наступної вагітності. Не існує жодних доказів того, що відновлення істмоцеле може зменшити ризик ускладнень рубців під час вагітності [14]. Ці висновки можуть бути актуальними для спостереження за пацієнтами після операції на перешийку. Розходження рубця на матці часто виявляється випадково під час повторного кесаревого розтину і може бути фактором ризику розриву матки. Vujold, E et al (2009). описали поширеність розриву матки в 2,5% після одного кесаревого розтину та поширеність розриву матки в 2,4% після одного кесаревого розтину після пологів [25,28].

Лапароскопія є важливою для виявлення та видалення кофакторів, що знижують фертильність при істмоцеле, наприклад ендометріозу. Окрім лапароскопії, стандартними хірургічними методами лікування симптоматичного істмоцеле є гістероскопічна та вагінальна хірургія. Ці три підходи призводять до подібних результатів і покращення симптомів більш ніж у 80% випадків. Однак вибір операції є предметом дискусій. Гістероскопія є економічно ефективною операцією з коротким часом операції та перебуванням у стаціонарі, лапароскопічна або вагінальна хірургія пов'язана з більшою тривалістю операції, значною інтраопераційною крововтратою, вищими витратами та більш тривалим перебуванням у стаціонарі та є більш складною для пацієнта та хірурга [14,29].

Vitale, S.G. et al. (2020). рекомендують гістероскопічний підхід у випадках аномальної маткової кровотечі без репродуктивних намірів та залишкової товщини міометрія щонайменше 2,5 мм. В іншому випадку показано лапароскопічне або вагінальне втручання для покращення товщини залишкового міометрію, умови для майбутньої вагітності [14]. Базуючись на сучасній літературі, рекомендується лапароскопічне лікування істмоцеле у пацієнтів із вторинним безпліддям, навіть якщо немає інших типових симптомів ендометріозу.

Отже, незважаючи на численні дослідження, актуальним є визначення факторів ризику істмоцеле, його зв'язку ендометріозом та аденоміозом з метою покращення репродуктивної функції та зменшення числа ускладнень у таких пацієнток.

Метою дослідження є виявлення взаємозв'язку істмоцеле з аденоміозом і зовнішнім генітальним ендометріозом шляхом ретроспективного аналізу.

Матеріали і методи дослідження. Під спостереженням перебувало 40 пацієнток з рубцем на матці після кесаревого розтину. У 12 (30 %) пацієнток на доопераційному етапі діагностовано істмоцеле (рис. 1,2). Тридцяти хворим було виконано гістеректомію з приводу аномальних маткових кровотеч на тлі доброякісної патології, 10 – лапароскопічну корекцію істмоцеле з причини вторинної безплідності. Проводили морфогістологічне дослідження тканини рубця на матці та осередків позаматкового ендометріозу (ендометріоз яєчників, перитонеальний ендометріоз). Матеріал для гістологічного дослідження оброблявся за стандартною методикою і забарвлювався гематоксилином і еозином.

Результати. У кожній десятій пацієнтки виявився ендометріоз у рубці на матці, який визначався як наявність ендометріальних залоз або стромальних клі-

КЛІНІЧНА ПРАКТИКА

тин в той час як у пацієток з істмоцеле він був виявлений у кожній третій. Істмоцеле макроскопічно уявляє кишенеподібне утворення в рубці на матці трикутної форми, після кесаревого розтину. Мікроскопічно серед грубоволокнистої сполучної тканини визначаються залозисті елементи подібні залозам ендометрію з поодинокими лімфоцитами навколо (рис. 3-4). У пацієток з істмоцеле у 8 з 12 випадків (66,7%) діагностований супутній роповсюджений глибокий інфільтративний ендометріоз очеревини та ендометріоз яєчників (рис. 5-6) у 1 – ендометріоз шкірного рубця.

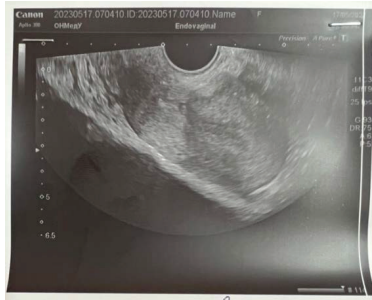

Рис. 1. Невелике істмоцеле в рубці на матці після кесаревого розтину 5x3 мм.

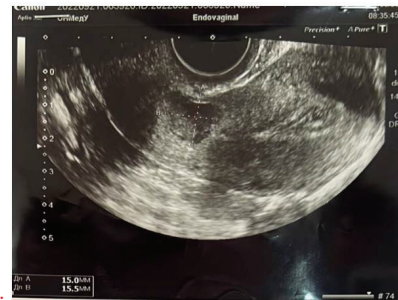

Рис. 2. Ніша в ділянці рубця після кесаревого розтину розміром 20,6 на 17 мм, з кров'яним вмістом (до 2 мл) – гематоістмоцеле. Товщина міометрія в ділянці ніші – 1,7 мм.

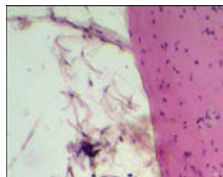


Рис. 3. Жінка 34 років. Ділянка грубоволокнистої сполучної тканини, в якій наявні включення малих кістознорозширених залоз, яку оточує жирова тканина. В жировій тканині повнокровні судини. Забарвлення гематоксилін - еозином. Ок x 10. Об x 4.

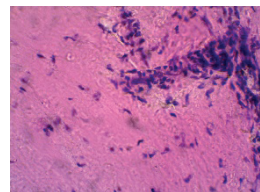


Рис. 4. Рубцева тканина з залозами щілинноподібної форми, вистелених епітелієм ендометрію типу. Забарвлення гематоксилін - еозином. Ок x 10. Об x 40.
На очеревині визначаються множинні пухирцеподібні утворення розміром 3-4 мм з червоним і коричневим вмістом. На окремих ділянках утворення 2-3 мм, випинаються над очеревиною, щільної консистенції, білісуватого кольору. При гістологічному дослідженні визначаються залози і цитогенна строма, яка переважає залозистий компонент

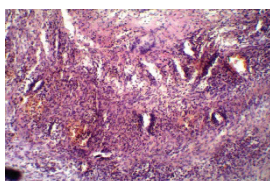


Рис. 5. Жінка 34 років. Стінка кісти яєчника. Старі та свіжі крововиливи з утворенням гемосидерину. Забарвлення гематоксилін - еозином. Ок x 10. Об x 10

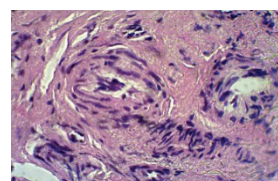


Рис. 6. Жінка 34 років. Ділянка очеревини з вогнищами ендометріозу. Залози вкриті високим циліндричним епітелієм. Забарвлення гематоксилін - еозином. Ок x 10, Об x 40

Висновки:

1. Істмоцеле після кесаревого розтину є частою патологією, патогенез якої остаточно не з'ясований.
2. У кожній третій пацієнтки з істмоцеле діагностований ендометріоз рубця після кесаревого розтину, в тому числі у 2/3 з них – сполучення з глибоким ендометріозом очеревини та яєчників, мало місце і сполучення з зовнішнім ендометріозом шкірного рубця.
3. Подальші дослідження необхідні для визначення факторів ризику розвитку істмоцеле та його зв'язку з різними формами ендометріоза.

ЛІТЕРАТУРА

1. Bij de Vaate, A.J.; Van der Voet, L.F.; Naji, O.; Witmer, M.; Veersema, S.; Brölmann, H.A.; Bourne, T.; Huirne, J.A. Prevalence, potential risk factors for development and symptoms related to the presence of uterine niches following Cesarean section: Systematic review. *Ultrasound Obstet. Gynecol.* 2014; 43: 372–382. [Google Scholar] [CrossRef] [PubMed]
2. Tulandi, T.; Cohen, A. Emerging Manifestations of Cesarean Scar Defect in Reproductive-aged Women. *J. Minim. Invasive Gynecol.* 2016; 23: 893–902. [Google Scholar] [CrossRef] [PubMed]
3. Raimondo, G.; Grifone, G.; Raimondo, D.; Seracchioli, R.; Scambia, G.; Masciullo, V. Hysteroscopic Treatment of Symptomatic Cesarean-induced Isthmocele: A Prospective Study. *J. Minim. Invasive Gynecol.* 2015; 22: 297–301. [Google Scholar] [CrossRef]
4. Vikhareva Osser, O.; Jokubkiene, L.; Valentin, L. High prevalence of defects in Cesarean section scars at transvaginal ultrasound examination. *Ultrasound Obstet. Gynecol.* 2009; 34: 90–97. [Google Scholar] [CrossRef] [PubMed]
5. Park, I.Y.; Kim, M.R.; Lee, H.N.; Gen, Y.; Kim, M.J. Risk factors for Korean women to develop an isthmocele after a cesarean section. *BMC Pregnancy Childbirth* 2018; 18: 162. [Google Scholar] [CrossRef] [PubMed]
6. Osser, O.V.; Valentin, L. Risk factors for incomplete healing of the uterine incision after caesarean section. *BJOG Int. J. Obstet. Gynaecol.* 2010; 117: 1119–1126. [Google Scholar] [CrossRef] [PubMed]
7. Horton, J.D.; DeZee, K.J.; Ahnfeldt, E.P.; Wagner, M. Abdominal wall endometriosis: A surgeon's perspective and review of 445 cases. *Am. J. Surg.* 2008; 196: 207–212. [Google Scholar] [CrossRef]
8. Tanimura, S.; Funamoto, H.; Hosono, T.; Shitano, Y.; Nakashima, M.; Ametani, Y.; Nakano, T. New diagnostic criteria and operative strategy for cesarean scar syndrome: Endoscopic repair for secondary infertility caused by cesarean scar defect. *J. Obstet. Gynaecol. Res.* 2015; 41: 1363–1369. [Google Scholar] [CrossRef][Green Version]
9. Donnez, O.; Donnez, J.; Orellana, R.; Dolmans, M.M. Gynecological and obstetrical outcomes after laparoscopic repair of a cesarean scar defect in a series of 38 women. *Fertil. Steril.* 2017; 107: 289–296.e2. [Google Scholar] [CrossRef][Green Version]
10. Morris H. Surgical pathology of the lower uterine segment caesarean section scar: Is the scar a source of clinical symptoms? *Int. J. Gynecol. Pathol. Off. J. Int. Soc. Gynecol. Pathol.* 1995; 19: 16–20. [Google Scholar] [CrossRef]
11. Shapira, M.; Mashiach, R.; Meller, N.; Watad, H.; Baron, A.; Bouaziz, J.; Cohen, S.B. Clinical Success Rate of Extensive Hysteroscopic Cesarean Scar Defect Excision and Correlation to Histologic Findings. *J. Minim. Invasive Gynecol.* 2020; 27: 129–134. [Google Scholar] [CrossRef]
12. Tsuji, S.; Takahashi, A.; Higuchi, A.; Yamanaka, A.; Amano, T.; Kimura, F.; Seko-Nitta, A.; Murakami, T. Pregnancy outcomes after hysteroscopic surgery in women with cesarean scar syndrome. *PLoS ONE* 2020; 15: e0243421. [Google Scholar] [CrossRef] [PubMed]
13. Gulz, M., Imboden, S., Nirgianakis, K., Siegenthaler, F., Rau, T. T., & Mueller, M. D. (2022). Endometriosis and isthmocele: common or rare?. *Journal of clinical medicine.* 11(5): 1158.
14. Vitale, S.G.; Ludwin, A.; Vilos, G.A.; Török, P.; Tesarik, J.; Vitagliano, A.; Lasmar, R.B.; Chiofalo, B. From hysteroscopy to laparoendoscopic surgery: What is the best surgical approach for symptomatic isthmocele? A systematic review and meta-analysis. *Arch. Gynecol. Obstet.* 2020; 301: 33–52. [Google Scholar] [CrossRef] [PubMed]
15. Gonzalez, N.; Tulandi, T. Cesarean Scar Pregnancy: A Systematic Review. *J. Minim. Invasive Gynecol.* 2017; 24: 731–738. [Google Scholar] [PubMed]
16. Shafir, A.L.; Farland L v Shah, D.K.; Harris, H.R. Best Practice & Research Clinical Obstetrics and Gynaecology Risk for and consequences of endometriosis: A critical epidemiologic review. *Best Pract. Res. Clin. Obstet. Gynaecol.* 2018; 51: 1–15. [Google Scholar] [CrossRef] [PubMed]
17. Andolf, E.; Thorsell, M.; Källén, K. Cesarean section and risk for endometriosis: A prospective cohort study of Swedish registries. *BJOG Int. J. Obstet. Gynaecol.* 2013; 120: 1061–1065. [Google Scholar] [CrossRef]
18. Marcoux, S.; Maheux, R.; Bérubé, S. Laparoscopic Surgery in Infertile Women with Minimal or Mild Endometriosis. *N. Engl. J. Med.* 1997; 337: 217–222. [Google Scholar] [CrossRef]
19. Hodgson, R.M.; Lee, H.L.; Wang, R.; Mol, B.W.; Johnson, N. Interventions for endometriosis-related infertility: A systematic review and network meta-analysis. *Fertil. Steril.* 2020; 113: 374–382.e2. [Google Scholar] [CrossRef]
20. Bafort, C.; Beebejaun, Y.; Tomassetti, C.; Bosteels, J.; Duffy, J.M.N. Laparoscopic surgery for endometriosis. *Cochrane Database Syst. Rev.* 2020. [Google Scholar] [CrossRef]
21. Fabres, C.; Arriagada, P.; Fernández, C.; Mackenna, A.; Zegers, F.; Fernández, E. Surgical treatment and follow-up of women with intermenstrual bleeding due to Cesarean section scar defect. *J. Minim. Invasive Gynecol.* 2005; 12: 25–28. [Google Scholar] [CrossRef] [PubMed]
22. Karampelas, S.; Salem Wehbe, G.; de Landsheere, L.; Badr, D.A.; Tebache, L.; Nisolle, M. Laparoscopic Isthmocele Repair: Efficacy and Benefits before and after Subsequent Cesarean Section. *J. Clin. Med.* 2021; 10: 5785. [Google Scholar] [CrossRef] [PubMed]
23. Miller, C.E.; Steller, C.; Cholkari-Singh, A.S.K. Laparoscopic repair and resection of uterine isthmocele. *Fertil. Steril.* 2016; 106: e219–e220. [Google Scholar] [CrossRef]
24. Tanos, V.; Toney, Z.A. Uterine scar rupture—Prediction, prevention, diagnosis, and management. *Best Pract. Res. Clin. Obstet. Gynaecol.* 2019; 53: 115–131. [Google Scholar] [CrossRef]
25. Bujold, E.; Jastrow, N.; Simoneau, J.; Brunet, S.; Gauthier, R.J. SMFM Papers Prediction of complete uterine rupture by sonographic evaluation of the lower uterine segment. *YMOB* 2009; 201: 320.e1–320.e6. [Google Scholar]
26. Vervoort, A.J.M.W.; Uittenbogaard, L.B.; Hehenkamp, W.J.K.; Brölmann, H.A.M.; Mol, B.W.J.; Huirne, J.A.F. Why do niches develop in Caesarean uterine scars? Hypotheses on the aetiology of niche development. *Hum. Reprod.* 2015; 30: 2695–2702. [Google Scholar] [CrossRef]

КЛІНІЧНА ПРАКТИКА

27. Zhou, X.Y.; Li, H.; Fu, X.D. Identifying possible risk factors for cesarean scar pregnancy based on a retrospective study of 291 cases. *J. Obstet. Gynaecol. Res.* 2020; 46: 272–278. [Google Scholar] [CrossRef]
28. Vikhareva Osser, O.; Valentin, L. Clinical importance of appearance of cesarean hysterotomy scar at transvaginal ultrasonography in nonpregnant women. *Obstet. Gynecol.* 2011; 117: 525–532. [Google Scholar] [CrossRef]
29. Zhang, Y. A Comparative Study of Transvaginal Repair and Laparoscopic Repair in the Management of Patients with Previous Cesarean Scar Defect. *J. Minim. Invasive Gynecol.* 2016; 23: 535–541. [Google Scholar] [CrossRef]

Надійшла до редакції 08.05.2023 р.

Прийнята до друку 25.05.2023 р.

Електронна адреса для листування rataponmedu@uk.net