

Н. В. Коновалова <https://orcid.org/0009-0001-8164-4654>

С. М. Єпішева <https://orcid.org/0009-0002-9043-5480>

З. Е. Дьячкова <https://orcid.org/0009-0003-0251-54-89>

А. А. Терещенко <https://orcid.org/0009-0008-1936-5655>

М. О. Новікова <https://orcid.org/0009-0003-4031-950X>

ЦЕНТРАЛЬНА АБИОТРОФІЯ СІТКІВКИ ШТАРГАРДТА. КОМПЛЕКСНИЙ ПІДХІД ДО ДИФЕРЕНЦІЙНОЇ ДІАГНОСТИКИ

Одеський національний медичний університет, Одеса, Україна

УДК 617.7-002-002.16

Н. В. Коновалова, С. М. Єпішева, З. Е. Дьячкова, А. А. Терещенко, М. О. Новікова

ЦЕНТРАЛЬНА АБИОТРОФІЯ СІТКІВКИ ШТАРГАРДТА. КОМПЛЕКСНИЙ ПІДХІД ДО ДИФЕРЕНЦІЙНОЇ ДІАГНОСТИКИ

Одеський національний медичний університет, Одеса, Україна

Макулярна дегенерація Штаргардта є найпоширенішою спадковою макулярною дистрофією як у дорослих, так і у дітей із поширеністю 1 на 8000–10000.

Проведено оцінку результатів комплексного підходу до диференційної діагностики центральної абіотрофії сітківки Штаргардта. Обстежено 9 хворих (18 очей) на хворобу Штаргардта загальноприйнятими методами та ОКТ.

Початок хвороби в більш пізньому віці з появи жовто плямистих фокусів, до яких пізніше приєднуються явища макулопатії, є характерними для хвороби Штаргардта. Характерними ОКТ-ознаками є виражене потоншення сітківки у фовеа, фовеолі, що зумовлено відсутністю (візуалізації структури) зовнішнього ядерного шару, сегментів фоторецепторів із зоною еліпсоїдів, зовнішньої межової мембрани. Доцільним є використання Ресвега та Нутроф форте з метою стабілізації зорових функцій.

Ключові слова: хвороба Штаргардта, ОКТ, Ресвега® Форте, Нутроф® Форте.

UDC 617.7-002-002.16

N. V. Konovalova, S. M. Yepisheva, Z. E. Diachkova, A. A. Tereshchenko, M. A. Novikova

STARGARDT'S CENTRAL ABIOTROPHY OF THE RETINA. A COMPREHENSIVE APPROACH TO DIFFERENTIAL DIAGNOSIS

Odesa National Medical University, Odesa, Ukraine

Stargardt macular degeneration is the most common inherited macular dystrophy in both adults and children, with an incidence of 1 in 8,000–10,000.

The purpose of the study is to evaluate the results of a comprehensive approach to the differential diagnosis of Stargardt's central abiotrophy of the retina.

Materials and methods. 9 patients (18 eyes) were examined for Stargardt's disease via generally accepted methods, OCT.

Research results. The onset of the disease at a later age, with the appearance of yellow-spotted foci, which are later joined by the phenomena of maculopathy, are characteristic of Stargardt's disease. Characteristic OCT signs are pronounced thinning of the retina in the fovea, foveola, due to the absence (visualization of the structure) of the outer nuclear layer, segments of photoreceptors with a zone of ellipsoids, and the outer boundary membrane. According to OCT data, the parameters of the area of the absence of visualization of the structure of the outer nuclear layer, segments of photoreceptors with a zone of ellipsoids. The outer boundary membrane (2411±218 μm and 2357±131 μm, respectively) and the area beyond which all the structures of the outer layers of the retina are restored.

Conclusions

1. The range of necessary clinical research methods allows determining the exact clinical and genetic form of central retinal abiotrophy. The onset of the disease at a later age, with the appearance of yellow-spotted foci, which are later joined by the phenomena of maculopathy, are characteristic of Stargardt's disease.

2. A comprehensive analysis of the examination of patients made it possible to develop criteria for the early differential diagnosis of Stargardt's disease based on OCT data. Characteristic OCT signs are pronounced thinning of the retina in the fovea, foveola, due to the absence (visualization of the structure) of the outer nuclear layer, segments of photoreceptors with a zone of ellipsoids, and the outer boundary membrane.

3. To preserve visual functions and slow down the progression of the disease, it is advisable to use Resvega® Forte and Nutrof® Forte 1 time a day for 6 months, taking into account the significant thinning of the photoreceptor layer.

Key words: Stargardt's disease, OCT, Resvega® Forte, Nutrof® Forte.

Вступ. Останніми роками захворювання сітківки, і зокрема спадкова патологія макулярної ділянки, при-

вертають велику увагу офтальмологів як одна з найчастіших причин інвалідності по зору. Макулярна дегенерація Штаргардта є найпоширенішою спадковою макулярною дистрофією як у дорослих, так і у дітей із поширеністю 1 на 8000–10000. Характеризується двосторонньою прогресуючою втратою центрального зору

© Н. В. Коновалова, С. М. Єпішева, З. Е. Дьячкова, та ін., 2024

Стаття поширюється на умовах ліцензії



та субретинальним відкладенням ліпофусцино подібних речовин [1; 2; 3; 4; 5; 6; 7]. Має аутосомно-рецесивний тип успадкування, пов'язаний із хвороботворними мутаціями в Ген *ABCA4* [8; 9; 10; 11; 12].

Характерні проблеми зниження центрального зору: зображення розмите, спотворене, з характерною макулярною атрофією та жовто-білими цятками на рівні пігментного епітелію (за даними ОКТ) сітківки на задньому полюсі [13; 14]. Ознаки ОКТ у разі хвороби Штаргардта включають оптично порожню щілину в ямці у пацієнтів із макулопатією «бичачого ока», гіперрефлексивну зовнішню обмежувальну мембрану, грижі тканини сітківки через розриви мембрани Бруха і хоріоїдальних каверн [15].

Є два основних типи хвороби Штаргардта: I тип ювенільна спадкова макулодистрофія спостерігається у дітей віком 6–12 років. Скупчення в центрі коричневого пігменту, оточеного ділянками гіпердепігментації, клінічна картина нагадує «бичаче око». ФАГ виявляє «закінчені» дефекти пігментного епітелію сітківки та «темні» ділянки судинної оболонки, які не пропускають флюоресцеїн. Відсутність флюоресцеїну в макулярній ділянці називають «мовчазною хореоїдією».

Хвороба Штаргардта II типу. На очному дні множинні та поширені зміни у вигляді жовтувато-білуватих крапок і смуг, що створюють вигляд жовто плямистого очного дна. Картина ФАГ також: ділянки з гіперфлюоресценцією стають гіпофлюоресцентними, атрофія пігментного епітелію [16].

Натепер не існує ефективної терапії хвороби Штаргардта. Для збереження гостроти зору ми звернули увагу на Ресвега® Форте та Нутроф® Форте. Компоненти формули AREDS довели свою ефективність у менеджменті вікової дегенерації, доведено зменшують ризик прогресування дистрофічних змін. Саме призначення антиоксидантів формули AREDS та AREDS II (де є не лише цинк, вітамін С, Е, але й лютеїн 10 мг та зеаксантин 2 мг) і є аксіомою сучасної офтальмології у разі вікової макулодистрофії. Тому з огляду на відсутність іншого доведеного патогенетичного лікування ми і рекомендуємо формулу AREDS II, посилену ресвератролом, Омега-3 та вітаміном D. Для підтримки життєдіяльності і функціональності фоторецепторного шару, який страждає у разі хвороби Штаргардта, доцільно використовувати каротиноїди лютеїн і зеаксантин, що входить до складу Нутроф® Форте та Ресвега Форте і які саме і формують макулярний пігмент [17]. Ресвератрол активує шлях реплікації мітохондріальної ДНК, інгібує процеси апоптозу та пригнічує активність інгібітор (BI-1), що призводить до транскрипції та реплікації мітохондріальної ДНК [18; 19]. Використання ресвератролу ефективно запобігало збільшенню виробництва внутрішньоклітинних активних форм кисню, а також знижувало експресію ліпофусцину та накопичення карбонільованих білків [20]. Крім Ресвега® Форте, в перервах між курсами ми використовували Нутроф® Форте, який містить вітаміни та мікроелементи з антиоксидантними властивостями, лютеїн, зеаксантин, омега-3 незамінні жирні кислоти, екстракт винограду культурного *Vitis Vinifera*, що містить 5% ресвератролу, та вітамін D3. Компоненти посиленої формули Ресвега®

Форте мають додаткову протизапальну, антиангіогенну та антифіброзну дію, тоді як компоненти Нутроф® Форте переважно підвищують щільність макулярного пігменту та сприяють покращенню трофіки та мікроциркуляції у сітківці. Таким чином, призначення в комплексному лікуванні Ресвега® Форте 2 капсули на добу по 6 місяців та Нутроф® Форте 1 капсула раз на добу під час перерв між курсами Ресвега є обґрунтованим.

Мета – оцінити результати комплексного підходу до диференційної діагностики центральної абіотрофії сітківки Штаргардта.

Матеріали і методи. Дослідження засноване на аналізі 18 очей 9 пацієнтів віком від 20 до 52 років з центральною абіотрофією сітківки, хворобою Штаргардта, які перебували на обстеженні та лікуванні в БМЦ МОЗ ОНМедУ. Середній вік маніфестації захворювання у всіх пацієнтів становив $16,7 \pm 12,9$ року.

Проведене дослідження засноване на положеннях Гельсінської Декларації про моральне регулювання медичних досліджень, Конвенції Ради Європи про права людини та біомедицину, відповідних законів України.

Пацієнти, обстежені нами, мали початкову, розвинену і далекосяжну стадію захворювання. Проводився комплекс клініко-функціональних показників зорового аналізатора: візометрія, динамічна або статична периметрія, біомікроскопія, пряма та зворотна офтальмоскопія, дослідження кольоровідчуття, електроретинографія, оптична когерентна томографія (ОКТ), фотореєстрація очного дна, флюоресцентна ангіографія. Для проведення досліджень використовувався томограф Spectralis OCT (Heidelberg Engineering, Німеччина). Дослідження проводили у звичайному та EDI-OCT (покращена глибина зображення) режимах. У разі клінічної верифікації центральної абіотрофії сітківки Штаргардта виявлено високий відсоток помилок під час первинної постановки діагнозу. Комплексний підхід дозволив розробити критерії ранньої диференціальної діагностики хвороби Штаргардта. Більшість сімей мали поодинокі випадки захворювання на сім'ї.

Результати дослідження і їх обговорення. Дистрофія Штаргардта є захворюванням, що найчастіше передається у спадок. Хвороба має різні ступені важкості і відповідно різні прояви. Проведено аналіз клінічних випадків у 9 пацієнтів з хворобою Штаргардта. Захворювання у всіх хворих дебютувало зниженням центральної гостроти зору. Середня гострота зору з максимальною корекцією становила $0,02 \pm 0,1$. Термін нагляду за хворими становив 5 років. У всіх пацієнтів спостерігалися дефекти у полі зору. Зміни периферичного поля зору зафіксовано у одного пацієнта. У всіх пацієнтів відзначено порушення (звуження) кольорового сприйняття на червоний та зелений кольори різного ступеня вираженості. Під час проведення електрофізіологічних досліджень у пацієнтів з абіотрофією Штаргардта виявлено низькі частотні та амплітудні показники фотопічної ЕРГ при збережених скотопічних компонентах ЕРГ. Дані ОКТ підтвердили, що місцем локалізації аномальних включень є пігментний епітелій сітківки. Локалізація може бути парафовеолярно, а може поширюватися на зону фовеа. У більш

КЛІНІЧНА ПРАКТИКА

розвинених випадках атрофія зовнішніх шарів сітківки має більш поширений характер, і у 2 хворих (4 ока) ми спостерігали географічну атрофію сітківки. Додаткові методи обстеження, такі як флуоресцентна ангіографія і аутофлуоресценція очного дна, показують характерну темну хоріоїдею, це спостерігається в 70% випадків у різному ступені проявів. У 4 випадках (8 очей) хвороба Штаргардта супроводжується синдромом жовто плямистого очного дна. Хвороба у цих хворих починалася в більш пізньому віці, починалася з появи жовто плямистих фокусів, до яких пізніше приєднуються явища макулопатії, що є характерними для хвороби Штаргардта.

Можливості, що практична офтальмологія отримує у разі використання технології оптичної когерентної томографії, роблять цей етап диференціальної діагностики виключно важливим, практично вирішальним. Адже візуалізація стану сітківки з морфотретичними змінами є настільки показовою, що діагноз цієї патології можна встановити прямо під час проведення самого дослідження. Характерні особливості візуалізації стану сітківки у разі хвороби Штаргардта ставлять ОКТ (СОКТ) на рівень експертної.

Типовий випадок хвороби Штаргардта: пацієнтка В., 35 років. Хворіє протягом останніх десяти років. На початку захворювання на очному дні не спостерігалось патологічних змін, за виключенням зникнення фовеолярного рефлексу і появи крапчастих жовтуватих вогнищ (дефектів пігментного епітелію). Зір знизився поступово на обох очах до 0,09 не кор. Поступово кількість фокусів збільшувалася. В макулярній зоні з'явилися вогнища з пігментом і металевим блиском. Картина очного дна правого та лівого ока (рис. 1).

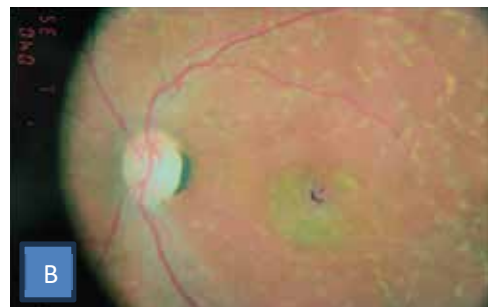
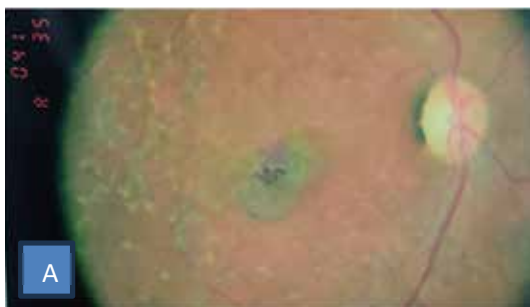
Рис. 1. Хвора В. Картина очного дна: А – праве око; В – ліве око

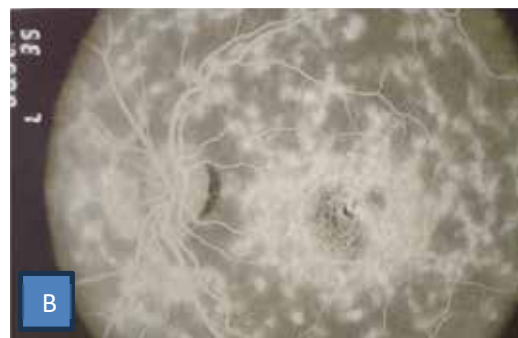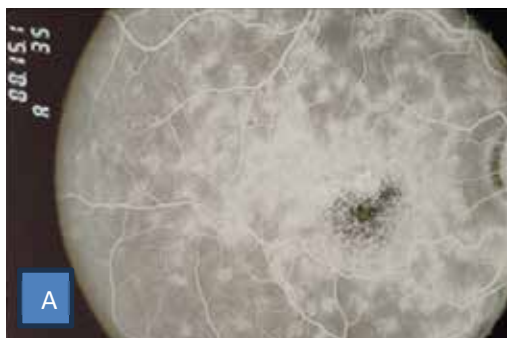


Рис. 2. Хвора В. ФАГ: А – праве око; В – ліве око

Флуоресцентна ангіографія обох очей відображає атрофію пігментного епітелію, поліморфні фокуси в зоні заднього полюса і на середній периферії очного дна (рис. 2).

За даними ОКТ спостерігається потоншення сітківки у фовеа, фовеолі (рис. 3).

У полі зору правого ока (240) спостерігається глибока депресія в центральній зоні MD = -29,51 dB, PSD 5,86 dB, VFI 7%. На лівому оці – глибока депресія центрального поля зору MD = -25,62 dB, PSD 6,42 dB, VFI 17% (рис. 3А).

З огляду на те, що ефективного лікування хвороби Штаргардта на сьогодні не існує, для збереження зорових функцій з метою запобігти подальшого витончення макулярного пігменту пацієнтка отримувала Ресвега® Форте 2 капсули 1 раз на добу 6 місяців, після перерви, що становила 3 літніх місяці, продовжувала приймати Ресвега® Форте та Нутроф® Форте по черзі по 3 місяці на постійній основі.

Типову форму хвороби Штаргардта ми спостерігали у хворої К., 39 років. Хворіє протягом останніх 20 років. Зір поступово знижався на обох очах до 0,07–0,08 не кор. У макулярній зоні з'явилися вогнища з пігментом і металевим блиском. Картина очного дна правого та лівого ока (рис. 4).

Флуоресцентна ангіографія обох очей відображає атрофію пігментного епітелію, макулопатія за типом «бичачого ока», кільце з дефектом за типом «вікна» з трансмісією хоріоїдальної флуоресценції навколо фовеолі (рис. 5). За даними ОКТ дифузна гіперфлуоресценція заднього полюса очного дна, формування фокусу хоріоретинальної атрофії в макулярній зоні (рис. 6).

У всіх хворих спостерігається симптом хоріоїдального мовчання, або «темної хоріоїдеї». Диференційна




Рис. 3. Хвора В. ОКТ: А – праве око; В – ліве око




Рис. 3А. Хвора В. Humphrey: А – праве око; В – ліве око

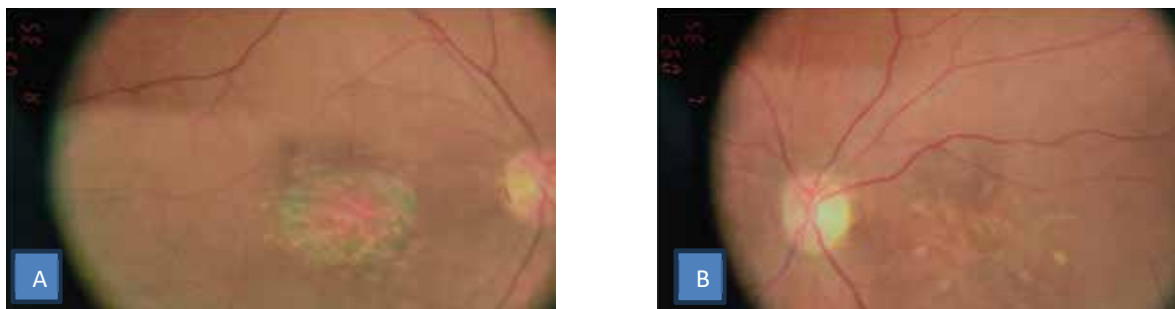

Рис. 4. Хвора К. Картина очного дна: А – праве око; В – ліве око

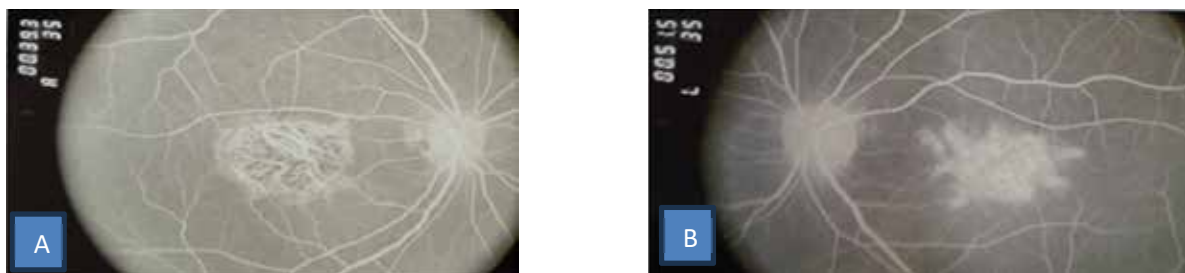


Рис. 5. Хвора К. ФАГ: А – праве око; В – ліве око

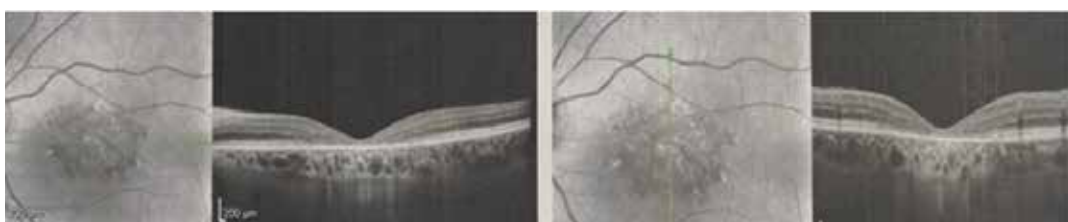

Рис. 6. Хвора К. ОКТ лівого ока

діагностика проводиться з колбочковою дистрофією, синдромом Барде-Бідля, хворобою Галлервордена-Шпатца, мітохондріальними захворюваннями, у разі яких цього синдрому немає.

Гіпоавтофлуоресцентні дефекти можуть бути внаслідок:

А) зниженої концентрації ліпофусцину в *RDH5* – fundus albipunctatus,

В) атрофії пігментного епітелію сітківки у разі хороїдеремії,

С) фіброзної тканини на пізній стадії жовтоподібної макулярної дистрофії *BEST1*, гіперавтофлуоресцентні дефекти внаслідок збільшення ліпофусцину, що з'являється у вигляді цяток при *ABCA4*-ретинопатії,

Д) друз в *EFEMP1* – аутосомно-домінантні друзи,

Е) дефекту вікна у разі *NMNAT1* – вродженого амаврозу Лебера.

З огляду на нові діагностичні можливості офтальмології необхідний новий фундаментальний підхід до проведення диференціальної діагностики. Характерними ОКТ-ознаками є виражене потоншення сітківки у фовеа, фовеолі, що зумовлено відсутністю (візуалізації структури) зовнішнього ядерного шару, сегментів фоторецепторів із зоною еліпсоїдів, зовнішньої межової мембрани. Середні і внутрішні шари сітківки не змінені.

Представлені дані хворого В, 34 роки, хворіє з 12 років. На рис. 7, 8 наведені параметри ділянки відсутності всіх вищезгаданих структур (2411 мкм та 2357 мкм відповідно) та ділянки, за межами якої відновлюються всі структури зовнішніх шарів сітківки, в тому числі й зони еліпсоїдів внутрішніх сегментів фоторецепторів. Як можна побачити на наведених сканах, ураження охоплює майже 2/3 ділянки макули, тобто не тільки суто ковбочковий апарат, але і паличкові рецептори теж. Стан (рівень) зорових функцій, насамперед гостроти зору, корегує зі зниженням товщини сітківки у фовеолі й залежить від розмірів зони ураження фоторецепторного апарату та зовнішнього ядерного шару.

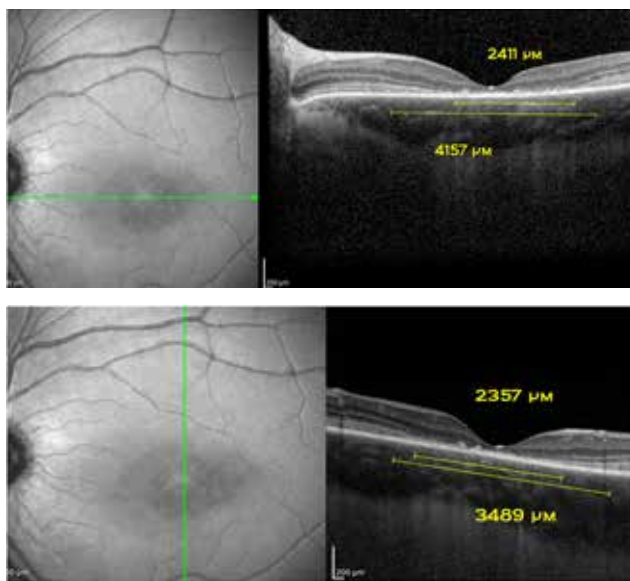


Рис. 7. Хворий В. ОКТ лівого ока

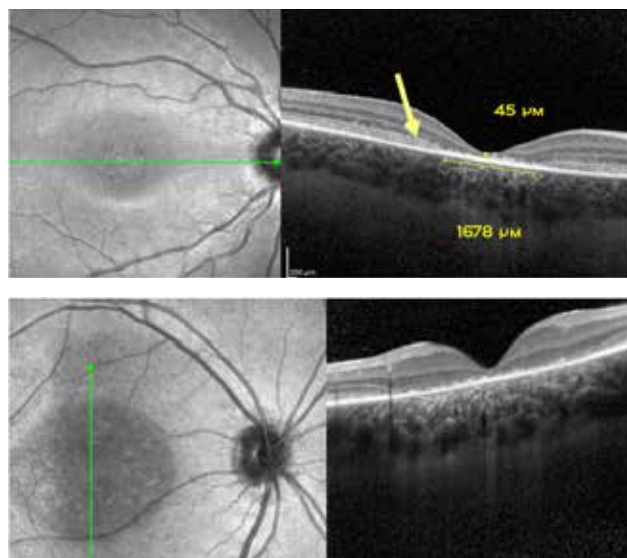


Рис. 8. Хворий В. ОКТ правого ока

Дослідники Національного інституту ока Бетесда, Мериленд, США, розробили та перевірили метод, заснований на роботі штучного інтелекту, для оцінки стану пацієнтів із хворобою Штаргардта. Метод кількісно визначає втрату світлочутливих клітин сітківки ока, яка відбувається внаслідок захворювання, і дає необхідну інформацію для моніторингу таких пацієнтів. Дослідники зосередилися на стані фоторецепторів у сегменті, відомому як еліпсоїдна зона – особливої внутрішньої/зовнішньої межі між частинами фоторецепторів, яка зменшується або втрачається через захворювання. Дослідники також вивчали зовнішній ядерний шар у ділянці, що безпосередньо оточує ділянку втрати еліпсоїдної зони [21]. Отримані дані щодо флуоресцентної ангіографії співпадають з даними ОКТ, тобто відбувається витончення пігментного епітелію і шарів сітківки [22].

Під час аналізу стану сітківки пацієнтів за даними ОКТ виявили, що втрата еліпсоїдної зони (міра тяжкої дегенерації фоторецепторів) і витончення зовнішнього ядерного шару за межами цих ділянок (міра легкої дегенерації фоторецепторів) відбувалися за передбачуваною часовою та просторовою закономірністю. Ці дані співпадають з отриманими нами клінічними результатами.

Для сповільнення прогресування захворювання ми використовували Ресвега® Форте по 2 капсули 1 раз на добу протягом 6 місяців, враховуючи істотне витончення шару фоторецепторів та Нутроф® Форте 1 раз на добу у перервах прийому Ресвега.

Підбір терапії для зниження впливу перекисного окислення ліпідів, що уповільнює загибель пігментного епітелію, запобігає пошкодженню фоторецепторного шару. Протидія оксидативному стресу є потенційною стратегією для підвищення життєздатності нейронів сітківки у разі нейродегенеративних захворювань. Однією зі сполук, що знижує нітро-оксидативний стрес у тканинах організму, є фітоалексин, а саме Ресвератрол [23]. У сітківці дія ресвератролу

антипроліферативна, антиоксидантна, протизапальна і антиапоптотична [24]. За період спостереження під впливом використання Ресвега® Форте та Нутроф® Форте зорові функції у всіх пацієнтів зберігалися. За даними ОКТ параметри ділянки відсутності візуалізації структури зовнішнього ядерного шару, сегментів фоторецепторів із зоною еліпсоїдів, зовнішньої межової мембрани (2411 ± 218 мкм та 2357 ± 131 мкм відповідно) та ділянки, за межами якої відновлюються всі структури зовнішніх шарів сітківки, в тому числі й зони еліпсоїдів внутрішніх сегментів фоторецепторів. Пошуки нових можливостей контролювати перебіг хвороби Штаргардта триває. Стабілізації зорових функцій, покращення якості життя пацієнтів можна досягти завдяки використанню Ресвега® Форте і Нутроф® Форте. В майбутньому ми плануємо використовувати лише Ресвега® Форте протягом 12 місяців без перерви, оскільки завдяки підвищеним дозам ресвератролу, омега-3 та додаванню вітаміну D до компонентів формули AREDS II він є одним з найбільш потужних сучасних антиоксидантних комплексів для підтримки функціонування сітківки.

Висновки.

1. Спектр необхідних клінічних методів дослідження дозволяє визначити точну клініко-генетичну форму центральної абіотрофії сітківки. Початок хво-

роби в більш пізньому віці з появи жовто плямистих фокусів, до яких пізніше приєднуються явища макулопатії, є характерними для хвороби Штаргардта.

2. Комплексний аналіз обстеження хворих дозволив розробити критерії ранньої диференційної діагностики хвороби Штаргардта за даними ОКТ. Характерними ОКТ-ознаками є виражене потоншення сітківки у фовеа, фовеолі, що зумовлено відсутністю (візуалізації структури) зовнішнього ядерного шару, сегментів фоторецепторів із зоною еліпсоїдів, зовнішньої межової мембрани. Середні і внутрішні шари сітківки не змінені.

3. Для збереження зорових функцій та сповільнення прогресування захворювання є доцільним використання Ресвега® Форте 2 капсули раз на добу курсами по 6 місяців та Нутроф® Форте 1 раз на добу у перервах, враховуючи істотне витончення шару фоторецепторів.

Перспективи дослідження спадкових дегенеративних процесів спрямовані на вдосконалення лікування і прогнозування захворювання. Наступний крок у лікуванні вроджених і спадкових хвороб – використання стовбурових клітин. Передові медичні технології створюють реальні передумови для заміни пошкоджених клітин організму здоровими. Прогрес медичної генетики дозволяє розв'язати уявлення про невиліковність спадкових хвороб людини.

ЛІТЕРАТУРА

1. Michaelides M, Hunt DM, Moore AT. The genetics of inherited macular dystrophies. *J Med Genet.* 2003; 40:641–50. doi: 10.1136/jmg.40.9.641.
2. Fujinami K, Lois N, Davidson AE, et al. A longitudinal study of Stargardt disease: clinical and electrophysiologic assessment, progression, and genotype correlations. *Am J Ophthalmol.* 2013; 155:1075–88. doi: 10.1016/j.ajo.2013.01.018.
3. Fujinami K, Zernant J, Chana RK, et al. Clinical and molecular characteristics of childhood-onset Stargardt disease. *Ophthalmology.* 2015; 122:326–34. doi: 10.1016/j.ophtha.2014.08.012.
4. Molday RS. Insights into the molecular properties of ABCA4 and its role in the visual cycle and Stargardt disease. *Prog Mol Biol Transl Sci.* 2015; 134:415–31. doi: 10.1016/bs.pmbts.2015.06.008.
5. Strauss RW, Ho A, Munoz B, et al. The natural history of the progression of atrophy secondary to Stargardt disease (ProgStar) studies: design and baseline characteristics: ProgStar Report No. *Ophthalmology.* 2016; 123:817–28. doi: 10.1016/j.ophtha.2015.12.009.
6. Burke TR, Tsang SH. Allelic and phenotypic heterogeneity in ABCA4 mutations. *Ophthalmic Genet.* 2011; 32:165–74. doi: 10.3109/13816810.2011.565397.
7. Lambertus S, van Huet RA, Bax NM, et al. Early-onset Stargardt disease: phenotypic and genotypic characteristics. *Ophthalmology.* 2015; 122:335–44. doi: 10.1016/j.ophtha.2014.08.032.
8. Fujinami K, Zernant J, Chana RK, et al. ABCA4 gene screening by next-generation sequencing in a British cohort. *Invest Ophthalmol Vis Sci.* 2013; 54: 6662–74. doi: 10.1167/iovs.13-12570.
9. Haji Abdollahi S, Hirose T. Stargardt-Fundus flavimaculatus: recent advancements and treatment. *Semin Ophthalmol.* 2013; 28:372–6. doi: 10.3109/08820538.2013.825286.
10. Strauss RW, Ho A, Munoz B, et al. The natural history of the progression of atrophy secondary to Stargardt disease (ProgStar) studies: design and baseline characteristics: ProgStar Report No. 1. *Ophthalmology.* 2016; 123:817–28. doi: 10.1016/j.ophtha.2015.12.009.
11. Lambertus S, van Huet RA, Bax NM, et al. Early-onset stargardt disease: phenotypic and genotypic characteristics. *Ophthalmology.* 2015; 122:335–44. doi: 10.1016/j.ophtha.2014.08.032.
12. Molday RS. Insights into the molecular properties of ABCA4 and its role in the visual cycle and Stargardt disease. *Prog Mol Biol Transl Sci.* 2015; 134:415–31. doi: 10.1016/bs.pmbts.2015.06.008.
13. Strauss RW, Ho A, Munoz B, et al. The natural history of the progression of atrophy secondary to Stargardt disease (ProgStar) studies: design and baseline characteristics: ProgStar Report No. 1. *Ophthalmology.* 2016; 123:817–28. doi: 10.1016/j.ophtha.2015.12.009.
14. Fujinami K, Lois N, Mukherjee R, et al. A longitudinal study of Stargardt disease: quantitative assessment of fundus autofluorescence, progression, and genotype correlations. *Invest Ophthalmol Vis Sci.* 2013; 54:8181–90. doi: 10.1167/iovs.13-12104.
15. Ernest PJG, Boon CJF, Klevering BJ, et al. Outcome of ABCA4 microarray screening in routine clinical practice. *Mol. Vis.* 2009; 15: 2841–7.

16. Merin S. Inherited macular disease. Retinal dystrophies and degenerations. / Ed. DA. Newsome. NY: Raven Press 1993; 137–175.
17. Delmas D, Solary E, Latruffe N. Resveratrol, a phytochemical inducer of multiple cell death pathways: Apoptosis, autophagy and mitotic catastrophe. *Curr. Med. Chem.* 2011; 18:1100–1121. doi: 10.2174/092986711795029708.
18. Delmas D, Limagne E, Ghiringhelli F, Aires V. Immune Th17 lymphocytes play a critical role in the multiple beneficial properties of resveratrol. *Food. Chem. Toxicol.* 2020; 137:111091. doi: 10.1016/j.fct.2019.111091.
19. Delmas D, Cornebise C, Courtaut F, Xiao J, Aires V. New Highlights of Resveratrol: A Review of Properties against Ocular Diseases. *Int J Mol Sci.* 2021 Jan 28; 22(3):1295. doi: 10.3390/ijms22031295. PMID: 33525499; PMCID: PMC7865717.
20. Resveratrol prevents the expression of glaucoma markers induced by chronic oxidative stress in trabecular meshwork cells. / Coralia Luna, Guorong Li, Paloma B Liton, Jianming Qiu, David L. Epstein, Pratap Challa, and Pedro Gonzalez. *Food Chem Toxicol.* 2009 Jan; 47(1): 198–204.
21. Pfau M, Cukras CA, Hury LA, Zein WM, Ullah E, Boyle MP, Turriff A, Chen MA, Hinduja AS, Siebel HE, Hufnagel RB, Jeffrey BG, Brooks BP. Photoreceptor degeneration in ABCA4-associated retinopathy and its genetic correlates. *JCI Insight.* 2022 Jan 25; 7(2):e155373. doi: 10.1172/jci.insight.155373. PMID: 35076026; PMCID: PMC8855828.
22. Greenstein VC, Castillejos DS, Tsang SH, Lee W, Sparrow JR, Allikmets R, Birch DG, Hood DC. Monitoring Lesion Area Progression in Stargardt Disease: A Comparison of En Face Optical Coherence Tomography and Fundus Autofluorescence. *Transl Vis Sci Technol.* 2023 May 1; 12(5):2. doi: 10.1167/tvst.12.5.2. PMID: 37126335; PMCID: PMC10153573.
23. Chronopoulos P, Manicam C, Zadeh JK, Laspas P, Unkrig JC, Göbel ML, Musayeva A, Pfeiffer N, Oelze M, Daiber A, Li H, Xia N, Gericke A. Effects of Resveratrol on Vascular Function in Retinal Ischemia-Reperfusion Injury. *Antioxidants (Basel).* 2023 Apr 1; 12(4):853.
24. Zeng K., Wang Y., Huang L., Song Y., Yu X., Deng B., Zhou X. Resveratrol inhibits neural apoptosis and regulates RAX/P-PKR expression in retina of diabetic rats. *Nutr. Neurosci.* 2022; 25:2560–2569.

Надійшла до редакції 31.01.2024 р.

Прийнята до друку 18.03.2024 р.

Електронна адреса для листування kvkonovalova@gmail.com