

УДК 617.753.2-089

Г. Е. Венгер, д-р мед. наук, проф.,
Н. А. Ульянова, канд. мед. наук, доц.,
Л. В. Венгер, д-р мед. наук, проф.

УСОВЕРШЕНСТВОВАНИЕ МЕТОДОВ ПРЕДОПЕРАЦИОННОЙ ПОДГОТОВКИ, ФАКОХИРУРГИИ И ТАКТИКИ ВЕДЕНИЯ ПОСЛЕОПЕРАЦИОННОГО ПЕРИОДА У ПАЦИЕНТОВ С МИОПИЕЙ ВЫСОКОЙ СТЕПЕНИ

Одесский национальный медицинский университет, Одесса, Украина

УДК 617.753.2-089

Г. Ю. Венгер, Н. А. Ульянова Л. В. Венгер
УДОСКОНАЛЕННЯ МЕТОДІВ ПЕРЕДОПЕРАЦІЙНОЇ ПІДГОТОВКИ,
ФАКОХІРУРГІЇ І ТАКТИКИ ВЕДЕННЯ ПІСЛЯОПЕРАЦІЙНОГО ПЕРІОДУ
У ПАЦІЄНТІВ З МІОПІЄЮ ВИСОКОГО СТУПЕНЯ

Одеський національний медичний університет, Одеса, Україна

Стаття присвячена вивченню результатів факохірургії у 149 пацієнтів з міопією (256 очей) з різною величиною передньозаднього розміру ока. Встановлено, що наявність високої осевої міопії вимагає індивідуального підходу до хірургічного лікування: профілактики розвитку набряку сітківки в макулі після факоемульсифікації, проведення транскон'юнктивальної профілактичної кріоретинопексії перед факохірургією на очах з передньозаднім розміром більше 26 мм, безперервного кругового переднього капсулорексиса з урахуванням анатомічних особливостей переднього відрізка міопійного ока.

Ключові слова: міопія високого ступеня, факоемульсифікація.

UDC 617.753.2-089

G. Ye. Venger, N. A. Ulyanova, L. V. Venger
IMPROVEMENT OF PREOPERATIVE PREPARATION METHODS,
PHACOSURGERY AND POSTOPERATIVE PERIOD MANAGEMENT
IN PATIENTS WITH HIGH DEGREE MYOPIA

The Odessa National Medical University, Odessa, Ukraine

This paper is devoted to studying phacosurgery results in 149 patients with myopia (256 eyes) with different values of axial size of the eye. It was found that presence of high axial myopia requires an individual approach to the surgical treatment: prevention of retinal edema in the macula after phacoemulsification, conducting preventive transconjunctival cryoretinopexy before phacosurgery in eye axial size more than 26 mm, carrying out of the anterior circular capsulorhexis taking into account anatomical features of the anterior line of the myopic eyes.

Key words: high degree myopia, phacoemulsification.

В настоящее время микрохирургические операции выполняются на высоком технологическом уровне. Применение методов современной малоинвазивной офтальмохирургии позволило значительно снизить частоту возникновения осложнений, сократить сроки пребывания пациентов в стационаре, а что касается факоемульсификации (ФЭ), то и вовсе перевести ее в ранг амбулаторной хирургии [1]. Однако одним из залогов высоких функциональных результатов является применение индивидуального подхода к выбору тактики ведения пациента. В случае миопии высокой степени алгоритм лечения больного должен планироваться с учетом анатомо-физиологических особенностей строения миопического глаза [2; 3].

В литературе достаточно широко описаны изменения оболочек глазного яблока, особенности гидро- и гемодинамики, особенности витреорети-

нального интерфейса в глазах с высокой осевой миопией [4]. Наиболее значимое и инвалидизирующее осложнение, бесспорно, — отслойка сетчатки после удаления хрусталика [5; 6]. Совершенствование методов офтальмологической диагностики позволяет дополнять имеющиеся данные и расширить представления о механизмах патогенеза возможных осложнений при факохирургии у пациентов с миопией. Детальная диагностика и мониторинг пациента перед плановым оперативным вмешательством позволят прогнозировать и планировать комплекс профилактических мероприятий, что является приоритетным направлением современной медицины в целом и офтальмологии в частности [7].

Исходя из вышеизложенного, цель нашей работы заключается в повышении эффективности факохирургии у пациентов с миопией высокой степени путем усовершенствования методов пред-

операционной подготовки, оперативного лечения и ведения послеоперационного периода.

Материалы и методы исследования

Под наблюдением в период с 2006 по 2012 гг. в клинике на базе кафедры офтальмологии Одесского национального медицинского университета находились 149 пациентов (256 глаз) с высокой осевой миопией: 87 женщин, 62 мужчины в возрасте от 25 до 76 лет. Средний сферический эквивалент глаз до операции составлял от (-8,0^D) до (-30,0^D) — в среднем (-16,0±0,3^D). Переднезадний размер (ПЗР) глаз, по данным УЗ-эхобиометрии, колебался от 25,0 до 34,0 мм и в среднем составил (28,01±0,16) мм. Больных, в зависимости от величины ПЗР глазного яблока, распределили на три группы. В первую группу наблюдения вошли 68 пациентов (115 глаз) с ПЗР до 27 мм; во вторую группу — 55 пациентов (92 глаза) с ПЗР от 27 мм до 29 мм; в третью — 26 пациентов (49 глаз) с ПЗР более 29 мм.

Всем больным с миопией высокой степени за 2 нед. до основного хирургического вмешательства амбулаторно проводили профилактическую трансконъюнктивальную криоретинопексию в четырех квадрантах. Факохирургическое лечение заключалось в проведении УЗ-факоэмульсификации прозрачного либо мутного хрусталика с имплантацией монофокальной заднекамерной мягкой интраокулярной линзы (ИОЛ). Плотность катаракты по классификации Буратто в среднем не превышала III ст. и достоверно не отличалась в исследуемых группах. Все операции выполнены одним хирургом по стандартной методике. Передний круговой капсулорексис выполняли диаметром не менее 5 мм. Средняя расчетная сила имплантированных линз составила (+10,5±0,57^D). Более чем у 80 % больных ФЭ проведена на обоих глазах. В послеоперационном периоде больные получали местное антибактериальное и противовоспалительное лечение согласно утвержденным протоколам стационарного лечения. Минималь-

ный период времени между операциями на парных глазах у больных составил 3 нед., максимальный — 2 года.

Всем больным проводили стандартное офтальмологическое обследование: визометрию, периметрию, тонометрию, рефрактометрию, биомикроскопию, офтальмоскопию, УЗ-эхобиометрию и УЗ-сканирование. При условии прозрачности оптических сред выполняли спектральную оптическую когерентную томографию макулярной области сетчатки на томографе SOCT Corneicus, Optopol. Зрительные функции оценивали перед операцией, на 1-е и 7-е сутки, через 1 и 6 мес. после проведенной операции.

Статистическая обработка полученных данных проведена с использованием дисперсионного анализа, критерия Ньюмена — Кейлса.

Результаты исследования и их обсуждение

В результате проведенного оперативного лечения получены хорошие функциональные и рефракционные результаты во всех группах наблюдения (рис. 1). Острота зрения 0,3 и выше отмечена у 77 % больных.

Послеоперационная рефракция у большинства пациентов — эмметропия или миопия слабой степени. У 2 больных второй группы отмечалась гиперметропия до (+1,5^D), что потребовало назначения дополнительной очковой коррекции для дали и для близи. Согласно данным литературы и нашим собственным наблюдениям, погрешности расчета силы ИОЛ обусловлены трудностями точного измерения ПЗР на глазах с наличием задней стафиломы [8]. Вопрос целевой послеоперационной рефракции при имплантации монофокальных интраокулярных заднекамерных линз при ФЭ у больных с миопией достаточно актуален, поскольку оптически более приемлемым для данной категории больных является миопия слабой степени, которая обеспечивает зрение вблизи и исключит необходимость ис-

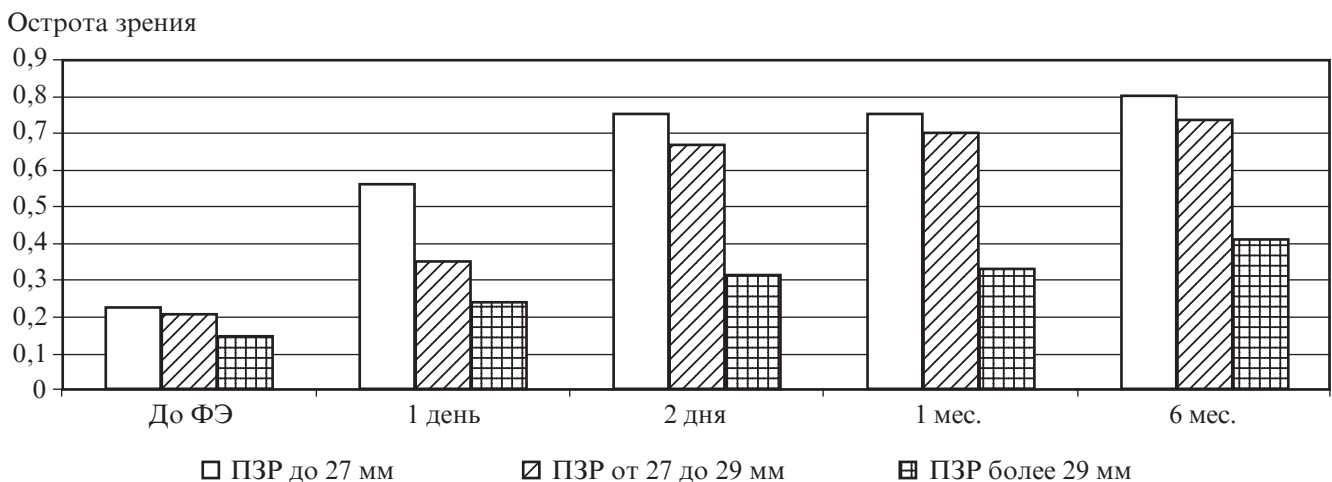


Рис. 1. Острота зрения у пациентов с миопией высокой степени до и после факоэмульсификации

Толщина сетчатки в фовеолярной зоне, по данным спектральной оптической когерентной томографии, у пациентов с высокой осевой миопией до и после фактоэмульсификации, $M \pm m$, мкм

Группа наблюдения	Толщина сетчатки, мкм	
	до ФЭ	после ФЭ
Первая, n=26	228,0±7,9	231,0±8,1
Вторая, n=31	222,0±7,1	243,0±7,2*
Третья, n=17	221,0±7,8	235,0±8,3

Примечание. * — $p < 0,05$ по сравнению с толщиной сетчатки до ФЭ; n — количество глаз.

пользования собирающих линз, либо значительно уменьшит их силу. В тех случаях, когда сила ИОЛ при расчете выходила на «ноль», мы выполняли имплантацию оптически нейтральных линз, поскольку имплантация ИОЛ, помимо рефракционной функции, также способствует разграничению передней и задней камер глаза и стабилизации стекловидного тела, что актуально при выборе метода оперативного вмешательства на миопическом глазу.

В результате обследования пациентов с высокой осевой миопией, у которых состояние оптических сред позволило провести спектральную оптическую когерентную томографию перед операцией, выявлены характерные морфологические изменения заднего отрезка глаза: неполная, полная отслойка задней гиалоидной мембраны, очаговая атрофия слоя пигментного эпителия сетчатки в макулярной и перипапиллярной областях сетчатки, миопический фовеолизис, субретинальная неоваскуляризация. Толщина сетчатки в центре до операции статистически не отличалась у обследованных пациентов, однако во всех группах наблюдения отмечалась тенденция к ее утолщению по сравнению с нормативной базой, предусмотренной для лиц с эметропией. В свою очередь, толщина сетчатки в фовеолярной зоне у 32 % больных второй группы наблюдения на 7-е сутки после операции была выше, чем до оперативного вмешательства (табл. 1). Морфологически это сопровождалось снижением экзогенности наружного плексиформного и внутреннего ядерного слоев, что, согласно данным литературы, свидетельствует о субклинических признаках формирования отека сетчатки [9].

У 2 (6 %) пациентов второй группы отмечено развитие кистозного отека сетчатки в макуле спустя 1 мес. после операции. Согласно данным литературы, физическое действие ультразвука при ФЭ приводит к изменениям морфологического состояния центральной зоны сетчатки в глазах без сопутствующей глазной патологии, при этом изменения обратимы и полностью исчезают через месяц [10; 11]. В литературе отмечают, что увеличение толщины сетчатки в центральных отделах (по данным оптической когерентной томографии) — это проявление субклинического макулярного отека, которое может в дальнейшем приводить к развитию кистозного макулярного отека [9]. На наш взгляд, наличие миопической макулопатии, в частности с исходным увеличением толщины сетчатки в фовеолярной зоне, является предрасполагающим фактором к развитию данного осложнения. Следовательно, пациенты с высокой осевой миопией составляют группу риска по развитию отека сетчатки в макуле после фактохирургии. В данном аспекте актуальным становится назначение препаратов, действие которых направлено на профилактику развития эксудативных процессов после проведенной опе-

рации как до планового оперативного лечения, так и в раннем послеоперационном периоде. К препаратам такого действия, на наш взгляд, можно отнести нестероидные противовоспалительные препараты, антиоксиданты и ангиопротекторы.

В течение всего срока наблюдения не выявлено ни одного случая отслойки сетчатки как в раннем послеоперационном периоде, так и в отдаленные сроки наблюдения. Безапелляционным объяснением факта отсутствия данного осложнения служит использование техники малоинвазивной хирургии, однако, согласно данным литературы, наиболее значимым фактором риска развития отслойки сетчатки у пациентов с увеличенным ПЗР при фактохирургии является не столько сама операционная травма, сколько изменение анатомо-топографических взаимоотношений на уровне иридохрусталиковой диафрагмы после операции.

В качестве превентивной меры для профилактики отслойки сетчатки нами используется метод профилактической трансконъюнктивальной криоретинопексии [12]. Профилактическая трансконъюнктивальная криоретинопексия, проведенная за 2 нед. до фактоэмульсификации, обеспечивает развитие слипчивого процесса между сетчаткой и хориоидеей, что способствует улучшению фиксации сетчатки на периферии. Помимо этого, криовоздействие увеличивает фибринолитическую активность стекловидного тела и улучшает васкуляризацию заднего отрезка глаза, что также может способствовать улучшению обменных процессов в этой зоне.

Данный метод имеет преимущества перед используемой ранее склеропластикой, поскольку выполняется амбулаторно, методика проста в применении. По сравнению с лазерной коагуляцией, основным преимуществом является возможность проведения при помутнении оптических сред глаза.

В процессе динамического наблюдения отмечено развитие вторичной пленчатой катаракты в 52 % случаев независимо от величины ПЗР. Практически у всех больных со вторичной пленчатой

катарактой отмечены помутнения по краю переднего капсулорексиса различной степени интенсивности. На 3 глазах отмечен выраженный склероз капсульного мешка с уменьшением его объема. Склеротические изменения капсулы отмечались у пациентов с наличием системной патологии соединительной ткани.

Известно, что непрерывный круговой передний капсулорексис должен обеспечивать условия полного удаления хрусталиковых масс и возможность внутрикапсульной имплантации интраокулярной линзы, в то же время обеспечивать надежную фиксацию гаптических элементов и периферию оптики интраокулярной линзы между листками капсульного мешка [1]. Адекватные размеры и локализация капсулорексиса также имеют большое значение в профилактике формирования вторичной пленчатой катаракты. Обычно диаметр капсулорексиса составляет 4,5–5,0 мм. В литературе достаточно широко представлены данные о наличии растяжения не только заднего, но и переднего отрезка глаза при высокой осевой миопии [4]. Также известно, что у миопов в среднем диаметр зрачка больше, чем у эметропов и гиперметропов. Следовательно, при проведении переднего кругового капсулорексиса необходимо учитывать данные особенности миопического глаза, что позволит сократить количество случаев формирования помутнений края переднего капсулорексиса в пределах зрачковой зоны.

Выводы

1. Наличие миопической макулопатии с исходным увеличением толщины сетчатки в фовеолярной зоне — предрасполагающий фактор к развитию макулярного отека у пациентов с миопией высокой степени после факохирургии.

2. При факоэмульсификации катаракты больным с миопической макулопатией необходимо назначать препараты, снижающие риск развития макулярного отека сетчатки (нестероидные противовоспалительные средства, антиоксиданты, ангиопротекторы) как перед операцией, так и в раннем послеоперационном периоде.

3. Трансконъюнктивальная профилактическая криоретинопексия перед факоэмульсификацией служит эффективным методом профилактики отслойки сетчатки при осевой миопии с переднезадним размером глаза более 26 мм.

4. Непрерывный круговой передний капсулорексис при факоэмульсификации на глазах с высокой осевой миопией должен проводиться с учетом анатомических особенностей переднего отрезка миопического глаза.

ЛИТЕРАТУРА

1. Малюгин Б. Э. Хирургия катаракты и интраокулярная коррекция: итоги и перспективы / Б. Э. Малюгин // 9-й съезд офтальмологов России : науч.-практ. конф. Москва, 2010 : тез. – М., 2010. – С. 37.

2. Хирургия катаракты у пациентов с высокой близорукостью / Ю. Н. Юсеф, С. Ю. Юсеф, Е. В. Резникова [и др.] // Вестник офтальмологии. – 2005. – № 6. – С. 47–49.

3. *A comparative study of complications of cataract surgery with phacoemulsification in eyes with high and normal axial length* [Published online] / H. Fesharaki, A. Peyman, M. Rowshandel [et al.] // Adv. Biomed. Res. – 2012. – Vol. 67. Doi: 10.4103/2277-9175.102971.

4. *Maduka Okafor F. C.* Myopia: a review of literature / F. C. Maduka Okafor, O. I. Okoye, B. I. Eze // Niger. J. Med. – 2009. – Vol. 18, N 2. – P. 134–138.

5. *Соколов К. В.* Прогнозирование поздних послеоперационных осложнений факоэмульсификации при дегенеративной миопии : дис. ... канд. мед. наук : 14.00.08 / Соколов Константин Владимирович. – Красноярск, 2010. – 99 с.

6. *Инвалидность вследствие патологии глаз на Украине (современная медико-социальная характеристика)* / И. Л. Ферфильдин, Т. В. Крыжановская, Т. А. Алифанова [и др.] // Офтальмологический журнал. – 2008. – № 2. – С. 106–109.

7. *Офтальмоэргонномика и восстановительная медицина. Достижения и перспективы исследований «здоровья здорового глаза»* / И. Г. Овечкин, К. Б. Першин, В. Д. Антонюк [и др.] // Рефракционная хирургия и офтальмология. – 2004. – Т. 4, № 1. – С. 66–69.

8. *Тахтаев Ю. В.* Интраокулярная коррекция аметропий и пресбиопии : дис. ... д-ра мед. наук : 14.00.08 / Тахтаев Юрий Викторович. – СПб., 2008. – 262 с.

9. *Biro Z.* Change of foveal and perifoveal thickness measured by OCT after phacoemulsification and IOL implantation / Z. Biro, Z. Balla, V. Kovacs // Eye. – 2008. – N 1. – P. 8–12.

10. *Астахов С. Ю.* Послеоперационный макулярный отек, синдром Ирвина — Гасса [Электронный ресурс] / С. Ю. Астахов, М. В. Гобеджишвили // РМЖ. – 2010. – № 1. – С. 5–8. – Режим доступа : http://www.rmj.ru/articles_6952.htm.

11. *Macular thickness changes evaluated with spectral domain optical coherence tomography after uncomplicated phacoemulsification* / M. Gharbiya, F. Cruciani, G. Cuozzo [et al.] // Eye. – 2013. [Epub ahead of print. Doi: 10.1038/eye.2013.28].

12. *Пат. 38111 Україна МПК (2006) А61F 9/00 А61В 17/22* Спосіб передопераційної підготовки пацієнтів з міопією високого ступеня до факоемульсифікації кришталика з імплантацією інтраокулярної лінзи / Г. Ю. Венгер, Н. А. Ульянова ; заявник та патентовласник Одес. держ. мед. ун-т. – № u 200808352 ; заявл. 23.06.08 ; опубл. 25.12.08, Бюл. № 24. – 2 с.