

umovah. Rekomendovanij dlja kardiologiv, revmatologiv, terapevtiv ta in.: posibnik / Moroz D.M., Manojlenko T.S., Dorogoj A.P. [ta in.]; Pid red. Kovalenka V.M., Kornac'kogo V.M. - Kiiv: DU "Nacional'nij naukovij centr "Institut kardiologii im. Akad. M.D. Strazheska", 2016.- 261 s.

8. Rekomendacii Evropejskogo obshhestva kardiologov (European Society of Cardiology, ESC) i Evropejskogo respiratornogo obshhestva (European Respiratory Society, ERS) po diagnostike i lecheniju legochnoj gipertenzii 2015 g. - Arterial'naja gipertenzija: nauchno-prakticheskij zhurnal. - Doneck : Izdatel'skij dom Zaslavskij, 2008 — 2016. № 3. - S. 100-135.

9. Sercevo-sudinni zahvorjuvannja. Klasifikacija, standarti diagnostiki ta likuvannja / Za red. V.M. Kovalenka, M.I. Lutaja, Ju.M. Sirenka, O.S. Sichova. - K.: MORION, 2016. - 192 s.

10. Stabil'na ishemichna hvoroba sercja (Adaptovana klinichna nastanova, zasnovana na dokazah, 2016) // Arterial'na gipertenzija №2(46) 2016. s. 113-126.

11. Hronicheskaja serdechnaja nedostatochnost': osobennosti klinicheskijh projavlenij v pozhilom vozraste. Larina V.N., Bart B.Ja. // Novosti mediciny i farmacii. Kardiologija i revmatologija №546, 2015, s 25-28.

Работа поступила в редакцию 10.05.2017 года.

Рекомендована к печати на заседании редакционной коллегии после рецензирования.

УДК 616.12-008.318-085.844-037-08

*А. И. Гоженко, Ю. И. Карпенко, Е. М. Левченко, А. В. Горячий, В. И. Кушниренко*

## **ВЛИЯНИЕ ЗОН ВЫСОКОЧАСТОТНОЙ ФРАГМЕНТИРОВАННОЙ АКТИВНОСТИ МИОКАРДА ЛЕВОГО ПРЕДСЕРДИЯ НА ПОДДЕРЖАНИЕ ФИБРИЛЛЯЦИИ ПРЕДСЕРДИЙ**

Одесский национальный медицинский университет

**Summary.** Gozhenko A. I., Karpenko U. I., Levchenko Ye. M., Goryachy A. V., Kushnirenko V. I. **ELECTROPHYSIOLOGICAL PROPERTIES OF FRAGMENTED COMPLEX AREA ACTIVITY LEFT ATRIUM IN PATIENTS WITH ATRIAL FIBRILLATION.** - Odessa National medical university, Ukraine; e-mail: [avgorryachiy@gmail.com](mailto:avgorryachiy@gmail.com). Many authors suggest that the zone of complex fragmented activity (CFA) contribute to the maintenance of AF. However, the electrophysiological characteristics of myocardial LP responsible for the appearance of the CFA is still not fully understood.

**Key words:** Atrial fibrillation, complex fragmented activity.

**Реферат.** Гоженко А. И., Карпенко Ю. И., Левченко Е. М., Горячий А. В., Кушниренко В. И. **ВЛИЯНИЕ ЗОН ВЫСОКОЧАСТОТНОЙ ФРАГМЕНТИРОВАННОЙ АКТИВНОСТИ МИОКАРДА ЛЕВОГО ПРЕДСЕРДИЯ НА ПОДДЕРЖАНИЕ ФИБРИЛЛЯЦИИ ПРЕДСЕРДИЙ.** Научные данные свидетельствуют о том, что зоны комплексной фрагментированной активности (КФА) способствуют поддержанию фибрилляции предсердий. Однако, электрофизиологические характеристики миокарда левого предсердия (ЛП) ответственного за возникновение КФА до сих пор до конца не изучены. Нами изучены электрофизиологические характеристики зон КФА у больных с длительно персистирующей ФП на фоне ФП и на синусовом ритме.

**Ключевые слова:** фибрилляция предсердий, комплексная фрагментированная активность.

**Реферат.** Гоженко А. І., Карпенко Ю. І., Левченко О. М., Горячий О. В., Кушніренко В. І. **ЕЛЕКТРОФІЗИОЛОГІЧНІ ВЛАСТИВОСТІ ЗОН КОМПЛЕКСНОЇ ФРАГМЕНТОВАНОЇ АКТИВНОСТІ ЛІВОГО ПЕРЕДСЕРДЯ У ПАЦІЄНТІВ З ФІБРИЛЯЦІЮ ПЕРЕДСЕРДЬ.** Багато авторів свідчать про те, що зони комплексної фрагментованої активності (КФА) сприяють підтримці ФП. Однак, електрофізіологічні характеристики міокарда ЛП відповідального за виникнення КФА досі до кінця не вивчені.

**Ключові слова:** фібриляція передсердь, комплексна фрагментована активність.

В последние годы широкое распространение при лечении фибрилляции предсердий (ФП) получила катетерная абляция участков предсердий, где регистрируются так называемые зоны КФА предсердий [1-3]. Описывается, что зоны КФА индуцируют активацию левого предсердия (ЛП), и укорачивают предсердный рефрактерный период с одной стороны, с другой стороны, сложная фракционированная предсердная электрограмма замедляет проведение и приводит к неомогенности распределения возбуждения во время ФП. В результате чего КФА отводится значительная роль в поддержании ФП. Однако, электрофизиологические характеристики миокарда ЛП ответственного за возникновение КФА до сих пор остаются до конца не изученными.

**Цель исследования:** изучение электрофизиологических характеристик зон КФА у больных с длительно персистирующей ФП на фоне ФП и на синусовом ритме.

**Материалы и методы:**

В исследовании приняло участие 20 пациентов с длительно-персистирующей формой ФП (8 женщин и 12 мужчин), средний возраст которых составил  $61 \pm 9.2$  года. Длительность аритмологического анамнеза составила от 1 до 15 лет, в среднем  $8 \pm 3$  года. Продолжительность последнего эпизода ФП  $13.9 \pm 3$  мес. Применение комбинаций антиаритмических препаратов I, III классов без положительного эффекта.

Проведено внутрисердечное электрофизиологическое картирование ЛП, используя программное обеспечение электроанатомической картирующей системы Ensite NavX (St.Jude, США). На фоне ФП определялась анатомическая локализация и электрофизиологические характеристики зон КФА. С целью восстановления синусового ритма (СР) проводилась транскавальная электроимпульсная терапия (ЭИТ). По предложенной нами методике ЛП разделялось на 24 сегмента и на синусовом ритме измерялись основные электрофизиологические параметры: амплитуда, ширина электрограммы, скорость проведения, преждевременное предсердное сокращение (ППС) с длинным (Д) и коротким (К) интервалом сцепления которые не вызывали ФП и очень коротким (ОК) интервалом сцепления вызывавшим ФП. Эти параметры сравнивались в зоне с КФА и без нее. После повторной индукции ФП, больным проводилась катетерная изоляция устьев легочных вен с линейными абляциями и модификацией зон КФА.

**Результаты:** Зоны КФА были зарегистрированы у всех пациентов в области коллекторов левых легочных вен(ЛВ)-82%, правых ЛВ-79%, коронарного синуса(КС)-96%, ушка ЛП - 85% (Рис 1.).

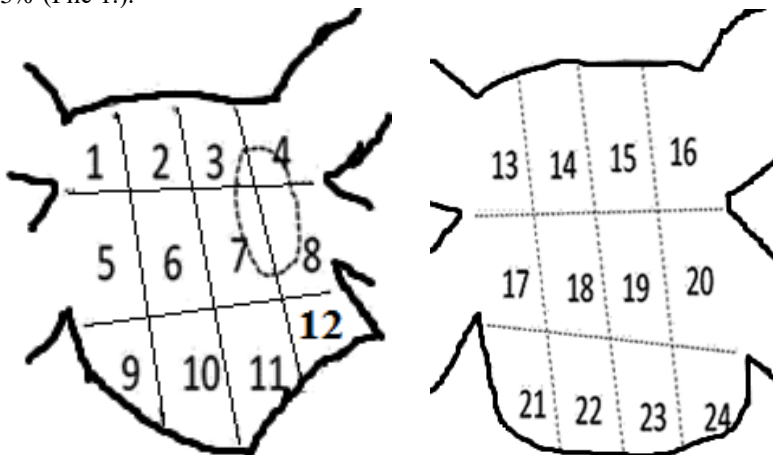


Рис.1. Передняя (А) и задняя (Б) поверхность левого предсердия

При программированной стимуляции КС

Интервал сцепления Д-, К- и ОК- были  $291 \pm 87$ ,  $206 \pm 47$  и  $175 \pm 33$  мс. Во время синусового ритма, амплитуды в зонах с КФА были значительно выше чем в зонах без КФА, Д-,К-, и ОК-ППС ( $2.0 \pm 1.3 - 0.5 \pm 0.6$  mV,  $p < 0.01$ ;  $1.3 \pm 1.2 - 0.3 \pm 0.3$  mV,  $p < 0.001$ ;  $0.7 \pm 0.7 - 0.2 \pm 0.2$  mV,  $p < 0.001$ ). Вслед за укорочением интервала сцепления в зонах с КФА и без отмечалось снижение амплитуды сигнала. Ширина комплекса в зоне с КФА не отличалась от зоны без КФА с Д-ППС ( $65.9 \pm 9.2 - 63.8 \pm 12.6$  мс,  $p = \text{NS}$ ;  $79.6 \pm 17.2 - 69.6 \pm 12.4$  мс,  $p = \text{NS}$ ), однако во время К- и ОК-ППС ширина комплекса в зоне КФА были значительно шире чем в не зоне без КФА ( $95.9 \pm 18.8 - 81.6 \pm 17.1$  мс  $p < 0.05$ ;  $103.5 \pm 86.4 - 86.4 \pm 21.0$  mV,  $p < 0.003$ ). Скорость проведения во время синусового ритма Д-,К-, и ОК-ППС в зоне КФА были значительно медленнее чем в зоне без КФА ( $1.3 \pm 0.4 - 2.1 \pm 1.0$  м/с,  $p = 0.001$ ;  $1.3 \pm 0.4 - 2.3 \pm 1.2$  м/с,  $p = 0.005$ ;  $1.1 \pm 0.5 - 2.0 \pm 1.1$  м/с,  $p = 0.002$ ; и  $0.9 \pm 0.5 - 1.8 \pm 0.8$  м/с,  $p < 0.001$ ).

**Выводы:** Зоны КФА располагались в областях с высокоамплитудной активностью, медленным, гетерогенным проведением и имели прямое отношение к преждевременной активации ЛП. Таким структурное изменение ткани не является единственным механизмом лежащим в основе генеза КФА, однако не гомогенность проведения создаваемая в высокоамплитудных областях может также способствовать поддержанию ФП.

### *Литература:*

1. Nademanee K, Oketani N. The role of complex fractionated atrial electrograms in atrial fibrillation ablation moving to the beat of a different drum // J Am Coll Cardiol. - 2009. - Vol. 53. - P.790–791
2. Oral H, Chugh A, Yoshida K, Sarrazin JF, Kuhne M, Crawford T, et al. A randomized assessment of the incremental role of ablation of complex fractionated atrial electrograms after pulmonary vein isolation for long-lasting persistent atrial fibrillation // J Am Coll Cardiol. - 2009. - Vol. 53. –P. 782–789.
3. Haissaguerre M, Hocini M, Sanders P, Sacher F, Rotter M, Takahashi Y, et al. Catheter ablation of long-lasting persistent atrial fibrillation: clinical outcome and mechanisms of subsequent arrhythmias // J Cardiovasc Electrophysiol. – 2005.- Vol. 16. – P. 1138–1147
4. Nademanee K, Schwab MC, Kosar EM, Karwecki M, Moran MD, Visessook N, et al. Clinical outcomes of catheter substrate ablation for high-risk patients with atrial fibrillation // J Am Coll Cardiol. - 2008. – Vol. 51. – P. 843–849

---

Работа поступила в редакцию 04.05.2017 года.

Рекомендована к печати на заседании редакционной коллегии после рецензирования.

---