

Обстежено 80 пацієнтів з поєднаним перебігом хронічного холецистититу та гіпертонічної хвороби. Встановлено, що клінічна реалізація метаболічних порушень при даній патології здійснюється на рівні порушень пероксидації ліпідів. Використання в комплексній терапії препаратів Магне В6 та Омакор сприяє поліпшенню процесів перекисного окислення ліпідів та антиоксидантного захисту.

**Ключові слова:** хронічний холецистит, гіпертонічна хвороба, окислювальний гомеостаз, терапевтичний комплекс

#### Резюме

**Бобронникова Л.Р.** Дифференцированная коррекция окислительного гомеостаза у пациентов с сочетанным течением хронического холецистита и гипертонической болезни.

Обследовано 80 пациентов с сочетанным течением хронического холецистита и гипертонической болезни. Установлено, что клиническая реализация метаболических нарушений при данной патологии осуществляется на уровне нарушений пероксидации липидов. Использование в комплексной терапии препаратов Магне В6 и Омакор способствует улучшению процессов перекисного окисления липидов и антиоксидантной защиты.

**Ключевые слова:** хронический холецистит, гипертоническая болезнь, окислительный гомеостаз, терапевтический комплекс

#### Summary

**Bobronnikova L.** The differential correction of oxygen homeostasis in patient with chronic cholecystitis and hypertension.

It was investigated 80 patient with chronic cholecystitis and hypertension. It was stated, that clinical realization of metabolic disorder is realized at level of oxygen homeostasis disturbance. The application of complex therapy with preparation Magne B6 and Omakor is forwarded improvement of lipids peroxidation processes and antioxidative defense.

**Key words:** chronic cholecystitis, hypertension, oxygen homeostasis, therapeutic complexes.

**Рецензент:** д.мед.н., проф.Л.М.Іванова

### ОБЪЕКТИВНАЯ ЭКСПЕРТИЗА ВОСПАЛИТЕЛЬНОЙ РЕАКЦИИ ГЛАЗА НА ТРАВМУ И РЕКОНСТРУКТИВНУЮ ОПЕРАЦИЮ (С ВКЛЮЧЕНИЕМ ИРИДОПЛАСТИКИ) НА ОСНОВЕ ИССЛЕДОВАНИЯ СУБФРАКЦИОННОГО СОСТАВА СЛЁЗНОЙ ЖИДКОСТИ

Л.В.Вевгер, В.Й. Кресюн, Л.А. Носкин, О.Л.Тимчишин  
Одесский государственный медицинский университет

#### Вступление

Экссудативно-воспалительная реакция (ЭВР) при хирургическом лечении больных с травматической катарактой наблюдается в 6,8 % случаев [1].

Риск развития ЭВР повышается, если травматическая катаракта осложнена повреждением радужной оболочки и во время операции необходима ещё иридопластика. Это обусловлено выраженной сенсibiliзирующей активностью белков ткани радужной оболочки, а также участием аутоиммунного компонента в развитии посттравматических и послеоперационных осложнений у больных с повреждением радужки [2]. На протяжении нескольких последних десятилетий в диагностике заболеваний большое внимание уделяется изучению биохимического состава различных жидкостей и тканей организма. Исследователи предпочитают использовать биохимически максимально приближенную к исследуемому объекту биологическую среду. Для глаза этой средой является слёзная жидкость (СЖ) [3, 4].

Слезка - это среда переднего отдела глаза, отражающая варианты метаболических процессов в тканях глазного яблока и орбиты, в силу чего является универсальным индикатором состояния обменных процессов, в том числе и при патологических состояниях органа зрения. Так, например, в норме уровень глюкозы в слезе значительно ниже, чем в сыворотке крови - 2,5 и 99,2 мг % соответственно. При иритах и иридоциклитах концентрация глюкозы уменьшается, а при конъюнктив-

### Полученные результаты и их обсуждение

Ранжир регулированных ЛК-спектров учитывал соотношение светорассеивающей эффективности трех дискретных зон: от 1 до 80 нм (низкомолекулярная), от 81 до 360 нм (среднемолекулярная) и от 361 до 2500 нм (высокомолекулярная). Предложенный способ ранжира исходного регуляризованного ЛК-спектра позволяет определить достоверный уровень соответствия анализируемого образца к одной из априорно-назначенных семиотически-сцепленных групп. При этом на основе исследования СЖ у лиц, не отягощенных офтальмологической патологией, была идентифицирована та группа, которая встречалась с наибольшей частотой (у 2/3 исследованных). Эта группа обозначена как нормологически-взвешенная, относительно которой интерпретировались спектральные сдвиги по направленности и степени выраженности. Патологическая обоснованность такого подхода в том, что более значительным изменениям спектра соответствуют более существенные нарушения слезного гомеостаза, отражающие степень отягощенности патологического процесса в травмированных тканях глаза.

С учетом предложенного семиотического классификатора вариантов слезного гомеостаза в контрольной группе мы выявили 61 % нормологически-взвешенных ЛК-спектров, 11 % ЛК-спектров с минимальным отягощением, 23 % ЛК-спектров с начальным отягощением и только 5 % с выраженным. Продемонстрированная дифференциация ЛК-спектров СЖ предполагает возможность преморбидной (доболезненной) идентификации предрасположенности к функциональным нарушениям в глазу, что может быть актуальным в обосновании экспрессных мониторинговых подходов, прогнозирующих начальный риск различной офтальмопатологии.

В то же время в СЖ травмированных глаз были выявлены следующие изменения: 32% нормологически-взвешенных ЛК-спектров, 19% ЛК-спектров с минимальным отягощением, 21% ЛК-спектров с начальным отягощением и 28 % - с выраженным отягощением. Полученные данные свидетельствуют о том, что травмы глаз, осложненные повреждением радужной обо-

лочка, приводят к разнонаправленным изменениям в состоянии слезного гомеостаза и может быть использовано в разработке мониторинга лечения и определении оптимальных сроков реконструктивной хирургии у таких больных.

Доказательства того, что с помощью ЛК-спектров слезной жидкости становится возможным объективно определить отягощенность патологических процессов, протекающих в органе зрения, а также сопутствующие варианты слезного гомеостаза на неповрежденном глазу были получены в следующей серии исследований. Сравнительный анализ слезной жидкости проводился между образцами, взятыми в момент госпитализации и перед выпиской (априори, предполагалось, что большинство исходов оперативного вмешательства были удовлетворительными) (табл. 2).

Таблица 2

**Сравнительный анализ слезной жидкости больных с повреждением радужки при поступлении и при выписке**

№№ кластеров	Поврежденный глаз				Неповрежденный глаз			
	поступление		выписка		поступление		выписка	
	число наблюд.	%	число наблюд.	%	число наблюд.	%	число наблюд.	%
Нормологически-взвешенный	6	40,0	8	53,3	5	33,3	9	60,0
Анаболически-направленный	3	20,0	4	26,7	6	40,0	3	20,0
Пролиферативно-направленный	4	26,7	2	13,3	3	20,0	2	13,3
Деструктивный	2	13,4	1	6,7	0	0	0	0
Смешанный	0	0	0	0	1	6,7	1	6,7
Итого	15	100,0	15	100,0	15	100,0	15	100,0

Как видим из приведенных результатов, большая часть умеренно отягощенных сдвигов в слезном гомеостазе к концу лечения нивелируется, что достаточно обоснованно предполагает их посттравматическое происхождение.

Гомеостатические сдвиги отмечаются в СЖ как опериро-

ванного, так и парного глаза. Вместе с тем, направленность сдвигов существенно различается. Так в оперированном глазу у каждого 4-го пациента отмечается пролиферативно-направленный сдвиг, а у каждого 8-го пациента - дистрофически-направленный. В парном глазу встречаемость пролиферативно-направленных сдвигов снижена, а дистрофически-направленные отсутствуют. Вместе с тем, на парном глазу в 2 раза чаще отмечаются анаболически-направленные сдвиги, соответствующие более благоприятным прогнозам [7]. Важным обстоятельством является тот факт, что используемый подход позволяет устанавливать характер функциональных дисрегуляций в соответствии со степенью их тяжести не только на травмированном глазу, но и на парном.

В соответствии с априорными ожиданиями лечебной эффективности проводимых хирургических и терапевтических мероприятий динамика гомеостатических сдвигов отличалась выраженной регрессией, причём, как на оперированном, так и на парном глазу: при поступлении частота неблагоприятных гомеостатических сдвигов (пролиферативно- и дистрофически-направленных) составляла 40 %, а на момент выписки - в 2 раза меньше; снизилась частота пролиферативно-направленных сдвигов почти в 2 раза и на парном глазу. Полученные результаты свидетельствуют о достаточной дифференцирующей эффективности апробируемого метода, что перспективизирует широкое клиническое использование данного подхода.

Оценка послеоперационного течения на травмированном глазу проводилась на основе учета длительности госпитализации, визуально регистрируемых осложнений и степени восстановления остроты зрения. Проанализированы результаты наблюдений за 15 больными, перенесшими иридопластику, у которых в динамике послеоперационного периода проводилось многократное (от 2-3-х до 5-6-ти) исследование слёзной жидкости как оперированного, так и неоперированного глаза.

У 7-ми из 15-ти наблюдавшихся (47%) на основании перечисленных критериев послеоперационное течение оценивалось как благоприятное со значительным восстановлением остро-

ты зрения. Среди этих больных только у одного при поступлении был установлен неблагоприятный вариант слёзного гомеостаза (8 кластер), причем, резко сменившийся в процессе лечения на устойчиво благоприятные варианты (1 и 2 кластеры).

У 5-ти пациентов (33%) улучшение остроты зрения не произошло и у каждого из них регистрировались дистрофически-подобные сдвиги в слёзном гомеостазе как на оперированном, так и на неоперированном глазу.

У одного больного, при благоприятном послеоперационном течении и заметном улучшении остроты зрения, регистрировалась субконъюнктивальная геморрагия, по срокам совпадавшая с выраженным дистрофически-подобным сдвигом в слёзном гомеостазе оперированного глаза на фоне стойкого благоприятного варианта слёзного гомеостаза на неоперированном глазу.

В одном наблюдении, хотя и отмечалось в конечном варианте улучшение остроты зрения, послеоперационный период отличался длительной воспалительной реакцией (26 суток) с чёткими неблагоприятными вариантами гомеостатических сдвигов как в не оперированном (кластер 6), так и в оперированном глазу.

Наконец, в одном наблюдении, при не улучшающейся остроте зрения с явным ухудшением состояния, на 8-ой день после операции, в слёзной жидкости оперированного глаза регистрировался неблагоприятный 8-ой кластер.

Ниже мы приводим сравнительный анализ клинического состояния пациентов с гомеостатическими сдвигами ЛК-спектров СЖ.

Пример 1. Больной К., 49 лет, получил травму левого глаза в январе 2008 году, получал консервативное лечение по месту жительства. Через 3 месяца поступил в стационар по поводу травматического рубца роговицы, травматической катаракты и мидриаза на левом глазу. Острота зрения OS = 0,08, не корригируется. Правый глаз здоров, острота зрения OD = 1,0.

При исследовании СЖ выявлен сдвиг ЛК-спектра в сторону деструктивного выраженного, причем такие сдвиги наблюдались в образцах СЖ из обоих глаз (Рис. 1).

11.04.2008 г. на OS произведена фактоэмульсификация трав-

матической катаракты с частичной витрэктомией, имплантацией ИОЛ со смешанной шовной фиксацией и ушиванием мидриаза.

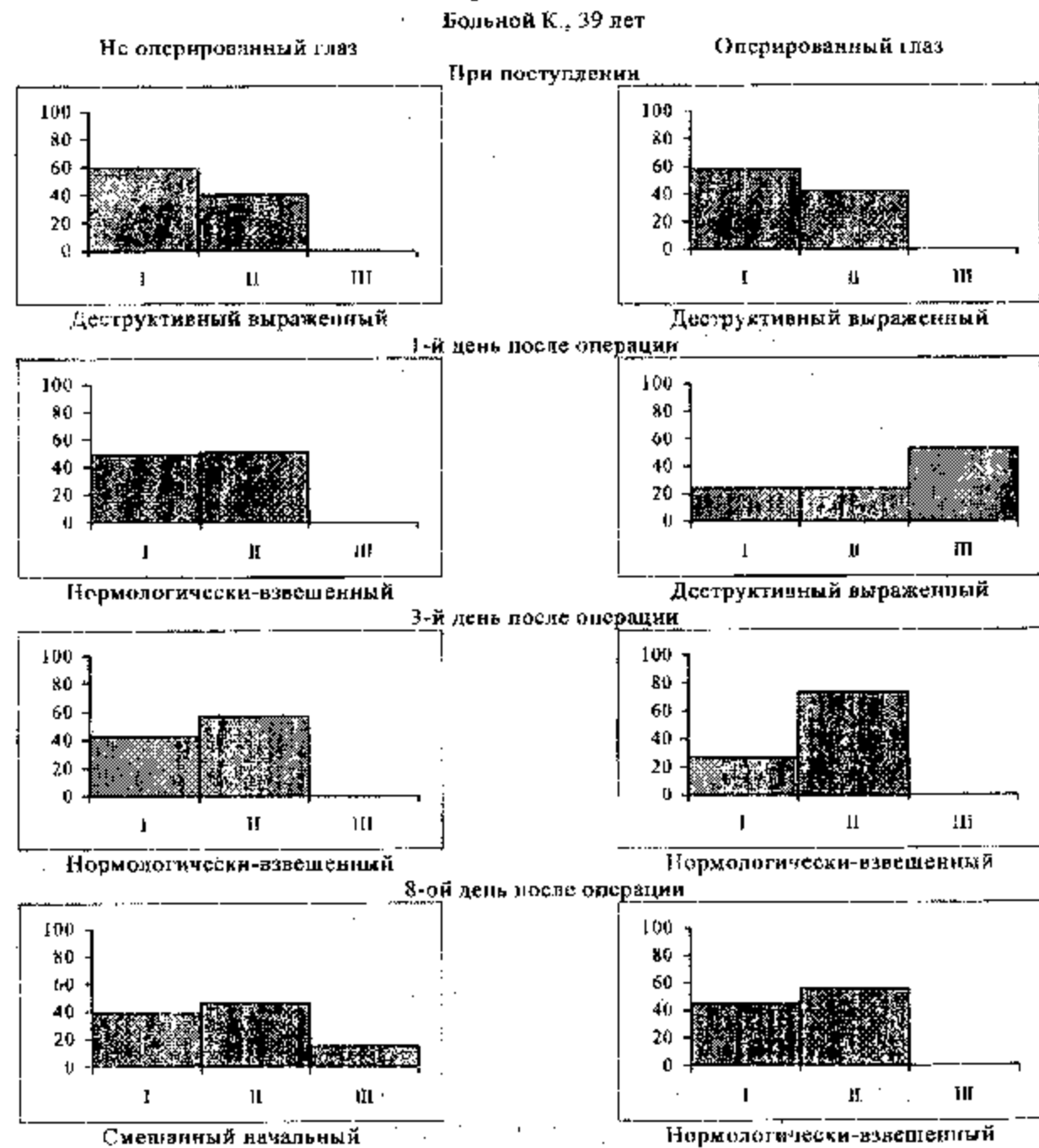


Рис. 1. Состояние гомеостаза СЖ в динамике у больного К., 39 лет.

Забор СЖ из травмированного и парного глаза произведен после операции в 1, 3 и 8 день (Рис. 1). В 1-й день после операции OS умеренно раздражен, роговица несколько отёчна, влага прозрачная, Vis OS = 0,1 не корригируется. На 3-й день после операции OS спокойнее, роговица не отёчна, в стекловидном теле плавающие помутнения Vis OS = 0,09, с кор-

рекцией = 0,4. На 8-й день после операции - OS спокоен, роговица прозрачная вне зоны рубца, положение ИОЛ правильное, зрачок правильной формы, рефлекс прозрачный, Vis OS = 0,15, с коррекцией = 0,55. Через 3 месяца острота зрения OS повысилась до 0,2, с коррекцией = 1,0 (в связи с травматическим рубцом роговицы).

Динамика изменения сдвигов ЛК-спектров СЖ на оперированном глазу характеризовалась тем, что на 1-день после операции мы всё ещё наблюдали выраженный деструктивный сдвиг, а уже к 3-му дню ЛК-спектр приобрел нормологически-взвешенный тип. В тоже время достаточно интересной была реакция парного (неоперированного) глаза: так уже на 1-й день после операции ЛК-спектр приобрел нормологически-взвешенный сдвиг, однако на 8-ой день наблюдался начальный смешанный тип ЛК-спектра СЖ. Мы можем объяснить такую динамику спектров, во-первых, как реакцию на острую травму (послеоперационную) на оперированном глазу на 1-й день после операции, во-вторых, как окуло-окулярную реакцию на 8-й день на неоперированном глазу. Исходя из положительной клинической динамики послеоперационного течения заболевания, мы склоняемся к тому, что такая динамика гомеостатических изменений ЛК-спектров СЖ является вполне благоприятной. Полученный результат ЛК-спектра на 8-й день указывает на то, что возможно в послеоперационном периоде рационально проводить лечебные мероприятия не только на оперированном глазу, но и частично на неоперированном глазу.

Пример 2. Больная С., 48 лет, получила травму правого глаза вилкой 30 лет назад. По месту жительства производилась первичная хирургическая обработка раны роговицы, глаз на протяжении длительного периода не воспалялся. При поступлении на OD травматический рубец роговицы, тотальная аниридия, травматическая катаракта, амблиопия. Острота зрения OD равна светоощущению с правильной проекцией света. Левый глаз здоров, Vis OS=1,0.

26.11.2008 г. на OD произведена реконструктивная операция: фактоэмульсификация травматической катаракты с тотальным иридофакопротезированием через туннельный разрез 3 мм.

Забор СЖ для ЛКС-исследований производился до операции, а затем на 1, 3, 8 и 16 день после операции (Рис. 2).

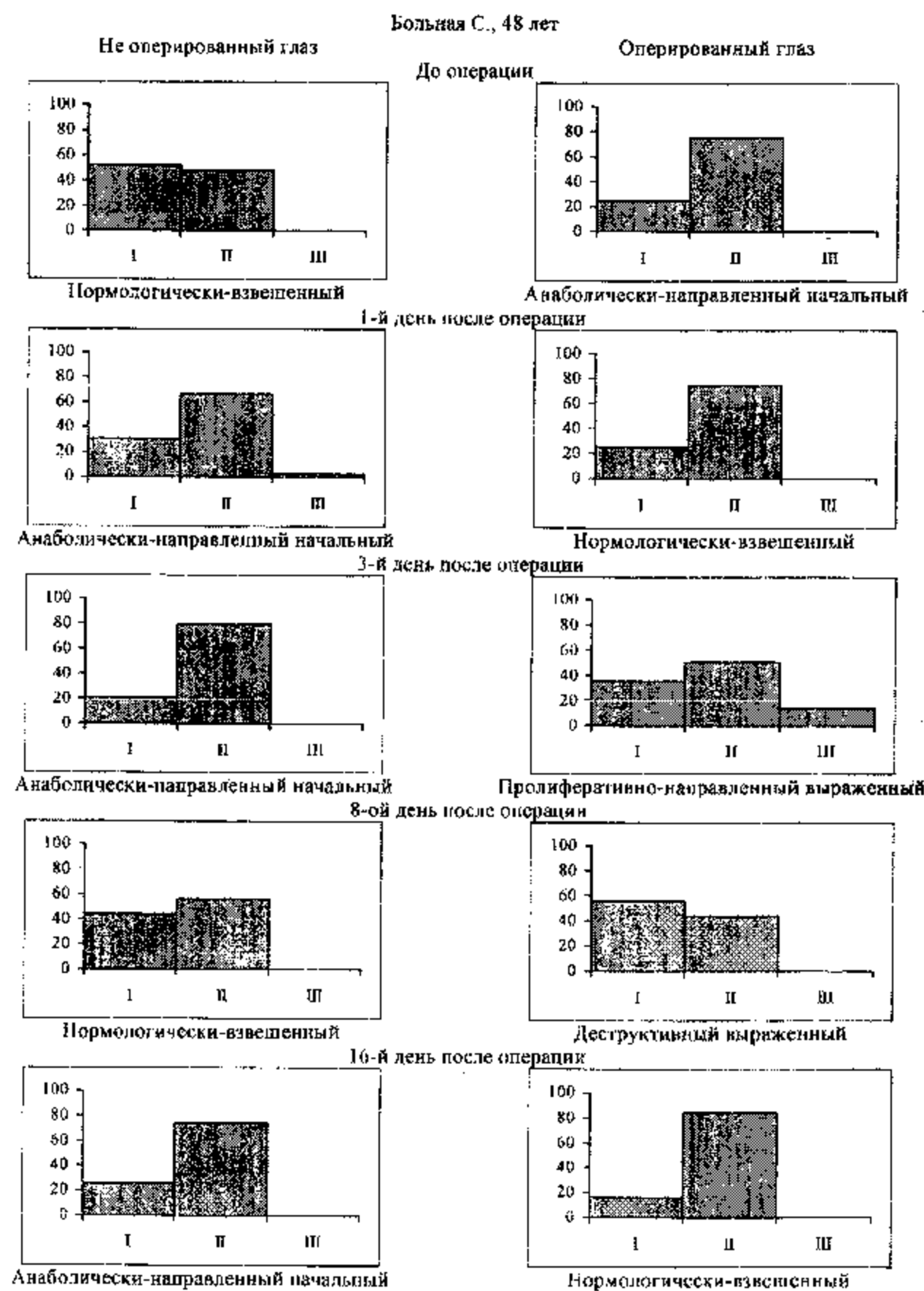


Рис. 2. Состояние гомеостаза СЖ в динамике у больной С., 48 лет.

Проблеми екологічної та медичної генетики і клінічної імунології

На 1-й день после операции глаз умеренно раздражен, роговица прозрачна вне зоны рубца, влага передней камеры прозрачная, положение иридофакопротеза хорошее  $Vis OD = 0,1$ .

На 3-й день состояние OD прежнее,  $Vis OD=0,2$ . На 5-й день после операции состояние OD ухудшилось на фоне церебростенического синдрома в преклимактерическом периоде. На OD появилась светобоязнь, слезотечение, роговица отечная, тусклая, острота зрения снизилась до 0,02, не корригируется. Повысилось внутриглазное давление (ВГД). На 7-й и 9-й дни после операции больной введен "Криоцель" под конъюнктиву OD.

На 16 день после операции OD спокоен, острота зрения повысилась до 0,2 (амблиопия). ВГД в норме. Роговица и влага передней камеры прозрачные. Больная выписана на 19 день после операции. Исход благоприятный. Назначено плеоптическое лечение.

При ЛК-исследовании СЖ травмированного глаза до операции был выявлен начальный анаболически-направленный сдвиг. в тоже время ЛК-спектр здорового глаза был нормологически-взвешенный (Рис. 2). На первый день после операции на оперированном глазу получен нормологически-взвешенный тип ЛК-спектра. Однако на 3-день после операции мы выявили выраженные пролиферативно-направленные изменения слезного гомеостаза, что возможно явилось предвестником тех изменений клинического состояния, которые мы наблюдали у пациентки на 5-й день. Учитывая динамику клинического состояния пациентки, ей были выполнены дополнительные лечебные мероприятия, и к 16-му дню после операции ЛК-спектр стал нормологически-взвешенным. Динамика гомеостатических изменений СЖ неоперированного глаза характеризовалась невыраженными анаболическими изменениями.

Важным свойством дифференцирующих подходов является то, в какой степени динамика их изменчивости соотносится с динамикой патологической поврежденности. Проведенный нами кластерный анализ слезной жидкости у больных до оперативного вмешательства и после иридопластики однозначно подтвердил, что в большинстве наблюдений отягощенность слез-

Екологічні проблеми експериментальної та клінічної медицини

ного гомеостаза к концу лечения резко снизилась как при оценке слёзной жидкости из нетравмированного, так и из травмированного глаза. Более того, в тех случаях, когда заметной нормализации слёзного гомеостаза не отмечалось (у 4-х пациентов), все они на основе комплексного клинического сопровождения были отнесены к осложненным вариантам.

#### Выводы

1. СЖ оперированного глаза изменяет свой ЛК-спектр после нанесенной операционной травмы.

2. Динамика гомеостатических изменений в ЛК-спектрах СЖ оперированного глаза может стать основой для прогнозирования осложнений течения послеоперационного процесса.

3. Динамика гомеостатических изменений в ЛК-спектрах СЖ неоперированного глаза свидетельствует о том, что он реагирует на послеоперационную травму парного глаза (окуло-окулярный рефлекс).

4. Несмотря на то, что выявленные изменения в ЛК-спектрах СЖ неоперированного глаза не такие выраженные, как в СЖ оперированного, тем не менее, эти изменения должны также рассматриваться как манифестация осложнений, отягощающих послеоперационный период.

5. С помощью ЛК-спектрометрии слёзной жидкости возможно объективно выявить варианты отягощённости патологических процессов, протекающих в травмированном глазу в динамике, а также сопутствующие процессы на неповрежденном парном глазу.

6. Полученные результаты свидетельствуют о высокой объективной информативности ЛКС слёзной жидкости в оценке тяжести травматических повреждений глаз, динамики посттравматического и послеоперационного процесса и в прогнозе их исходов.

7. Полученные результаты важны для выбора оптимального срока восстановительного хирургического лечения больных с повреждением радужной оболочки, а также медикаментозной коррекции воспалительного процесса после операции, что планируется продолжить в последующих работах.

#### Литература

1. Сергиенко Н.М. Патогенез и лечение экссудативных воспалительных реакций на ИОЛ после экстракции катаракты с имплантацией ИОЛ / Н.М. Сергиенко, А.М. Петруня, Г.В. Пантелеев // Проблемы екологічної та медичної генетики і клінічної імунології. - Київ, Харків, Луганськ, 2003. - Вип. 3 (49). - С. 320-327.

2. Венгер Г.Е. Реконструктивная хирургия радужной оболочки / Г.Е. Венгер, С.А. Рыков, Л.В. Венгер. - Киев : Логос, 2006. - 255 с.

3. Раков С.С. Белки слёзной жидкости в динамике и прогнозе диабетического поражения органа зрения у детей и подростков [Электронный ресурс] / С.С. Раков, Л.К. Мошетьова, Э.А. Очирова // Сахарный диабет. - 2000. - № 4. - Режим доступа до журн. : <http://www.endocrincentr.ru/files/SD4-2000-prew.pdf>

4. Общая трипсиноподобная, эластазоподобная и антитриптическая активность у пациентов с контузией глаза [Электронный ресурс] / Е.К. Бенделик, В.Л. Доценко, Е.А. Нешкова [и др.] // Вопросы медицинской химии. - 1999. - № 4. - Режим доступа до журн. : <http://medi.ru/rbmc/8890409.htm>.

5. Волков О.А. Современное представление о слезной жидкости, значение её в диагностике [Электронный ресурс] / О.А. Волков, Л.К. Мошетьова // Русский медицинский журнал. - 2004. - Т. 4, № 4. - Режим доступа до журн. : [http://www.rmj.ru/articles\\_5020.htm](http://www.rmj.ru/articles_5020.htm).

6. Хлебникова Н.Н. Перспективы применения метода лазерной корреляционной спектроскопии слёзной жидкости в диагностике тяжести патологического процесса при консервативных и оперативных методах лечения глазных болезней / Н.Н. Хлебникова, Д.Л. Таршиц, М.Ю. Карганов // Лазерная медицина. - 1999. - № 3-4. - С. 25-31.

7. Бажора Ю.И. Лазерная корреляционная спектроскопия в медицине: монография / Ю.И. Бажора, Л.А. Носкин. - Одесса : Друк, 2002. - 400 с.

8. Классификация результатов исследования плазмы крови с помощью лазерной корреляционной спектроскопии на основе семиотики предклинических и клинических состояний / К.С. Терновой, Т.Н. Селезнева, А.В. Аклев [и др.] // Украинский биохимический журнал. - 1998. - Т. 70, № 2. - С. 53-65.

#### Резюме

**Венгер Л.В., Кресюн В.Й., Носкин Л.А., Тимчишин О.Л.** Объективная экспертиза воспалительной реакции глаза на травму и реконструктивную операцию (с включением иридопластики) на основе исследования субфракционного состава слёзной жидкости.

В работе представлены результаты клинических и биофизических исследований слёзной жидкости (всего 160 образцов) на лазерном корреляционном спектрометре в различных референтных группах: у соматически здоровых лиц, а также у больных с травмами глаз, осложнёнными различными повреждениями радужной оболочки. Исследования у больных проводились в динамике: до операции и в различные сроки после реконструктивного хирургического лечения. Анализ результатов проведенных исследований показал, что с помощью ЛК-спектроскопии слёзной жидкости возможно объективно выявить варианты отягощённости патологических процессов, протекающих в травмированном глазу в динамике, а также сопутствующие процессы на неповреждённом парном глазу. Эти результаты важны для выбора оптимального срока восстановительного хирургического лечения больных с повреждением радужки, прогнозирования осложнений течения послеоперационного процесса, а также медикаментозной коррекции воспалительного процесса после операции.

**Ключевые слова:** слёзная жидкость, лазерная корреляционная спектроскопия, воспалительная реакция глаза, реконструктивная операция.

#### Резюме

**Венгер Л.В., Кресюн В.Й., Носкин Л.О., Тимчишин О.Л.** Об'єктивна експертиза запальної реакції ока на травму та реконструктивну операцію (з включенням іридопластики) на основі дослідження субфракційного складу сльозової рідини.

В роботі представлені результати клінічних та біофізичних досліджень сльозової рідини (всього 160 зразків) на лазерному кореляційному спектрометрі в різних референтних групах: у соматично здорових людей, а також у хворих з травмами очей, ускладнених різними видами пошкодження радужної оболонки. Дослідження проводились в динаміці до оперативного втручання, та в різні строки після реконструктивного хірургічного лікування.

Аналіз результатів проведених досліджень показав, що за допомогою ЛК-спектроскопії сльозової рідини можливо об'єктивно виявити варіанти обтяжливості патологічних процесів в травмованому оці в динаміці, а також супроводжуючі процеси на нетравмованому парному

оці. Одержані результати є важливими задля вибору оптимального строку відновлюючого хірургічного лікування хворих з пошкодженням радужки, прогнозування ускладнень перебігу післяопераційного процесу, а також медикаментозної корекції запального процесу після операції.

**Ключові слова:** сльозова рідина, лазерна кореляційна спектроскопія, запальна реакція ока, реконструктивна операція.

#### Summary

**Venger L.V., Kresjun V.I., Noskin L.A., Timchishin O.L.** The objective expert opinion of inflammatory eye reaction on trauma and reconstructive operation (with including of iridoplastic surgery) on the base of tear liquid.

There are presented the results of clinical and biophysical investigations of tear liquid (160 patterns) on laser correlative spectroscopy in different referent groups: in somatic healthy persons, and also in patients with eye traumas, complicated by different kinds of iris damages. The investigations were carried out in dynamics: before the operation and in different times after reconstructive surgical treatment. The analysis of investigation results have shown, that laser correlative spectroscopy of tear liquid makes it possible to reveal objectively the variants of aggravation of pathological processes which are flowing in damage eye in dynamics, and also attendant processes in nondamage pair eye. These results are very impotent for the choice of optimal time of restorative surgical treatment of patients with iris damage, the prognosis of complications of postoperative period, and also the medicine correction of inflammatory process after operation.

**Key words:** tear liquid, laser correlative spectroscopy, inflammatory eye reaction, reconstructive operation.

**Рецензент:** д.мед.н., проф. А.М.Петруня