

3. Шехтер А. Б., Гуллер А.Е., Истранов Л.П., Истранова Е.В., Бутнару Д.В., Винаров А.З., Захаркина О.Л., Курков А.В., Кантимеров Д.Ф., Антонов Е.Н., Марисов Л.В., Глыбочко П.В. Морфология коллагеновых матриц для тканевой инженерии (биосовместимость, биодegradация, тканевая реакция) // Архив патологии. 2015. Т. 77. №. 6. С. 29-38.

4. Keane T. J. Londono R., Turner N.J. Badylak S.F. Consequences of ineffective decellularization of biologic scaffolds on the host response // Biomaterials. 2012. Т. 33. №. 6. С. 1771-1781.

5. Gilbert T. W. Strategies for tissue and organ decellularization //Journal of cellular biochemistry. 2012. Т. 113. №. 7. С. 2217-2222

ПРОГНОЗИРОВАНИЕ ОБОСТРЕНИЙ ХРОНИЧЕСКОГО АПИКАЛЬНОГО ПЕРИОДОНТИТА У ВОЕННОСЛУЖАЩИХ

Гулюк А.Г.

проф. Одесский Национальный медицинский университет

Шмидт П.А.

Украинская военно-медицинская академия

EXACERATIONS OF CHRONIC APICAL PERIODONTITIS PROGNOSIS AMONG MILITARY PERSONNEL

Guliuk A.,

prof., MD

Department of Surgical Dentistry, Odessa National Medical University, Odessa

Schmidt P.

Ukrainian Military Medical Academy, Kyiv

АННОТАЦИЯ

Актуальной проблемой стоматологии является диагностика заболеваний тканей пародонта, что может явиться причиной не своевременного проведения лечения преждевременной потери зубов, вторичной адентии, приводят к нарушению речи, жевательной функции и, кроме того, несут риск развития патологических процессов не только в тканях и органов ротовой полости, а также общие соматические нарушения из-за наличия одонтогенных очагов инфекции.

Состояние хронического пародонтита среди военнослужащих Вооруженных Сил Украины остается крайне актуальным. В данной статье диагноз был рассмотрен в связи с использованием иммунологических исследований периферической крови больных военнослужащих ВС Украины с хроническим периодонтитом, а также его осложнениями. Проведено изучение особенностей иммунологических показателей периферической крови.

ABSTRACT

One of the urgent problems of dentistry is the diagnosis of periodontal tissue diseases, that may be the cause of untimely treatment, which will lead to premature loss of teeth, secondary adentia, impaired speech, chewing function and, in addition, it involves the risk of developing pathological processes not only in the tissues and organs of the oral cavity, but also general somatic disorders due to the presence of odontogenic foci of infection.

The state of chronic periodontitis among the military personnel of the Armed Forces of Ukraine remains extremely topical. This article discusses the issues of the development of non-invasive methods for predicting exacerbations of chronic apical periodontitis among conscripts of the Ministry of Defense of Ukraine.

Ключевые слова: периодонтит, периостит, прогнозирование хронического периодонтита.

Keywords: periodontitis, periostitis, predicting chronic periodontitis.

Постановка проблемы: Заболевания пародонта поражают около 20,0-50,0 % населения планеты [1]. По локализации чаще всего встречается апикальный периодонтит (15,0-20,0 % всех случаев обращения пациентов к стоматологу по поводу патологии пародонта), а его хроническая форма занимает лидирующую позицию и составляет от 58,2 до 87,9 % [2].

Анализ последних исследований: Среди военнослужащих в возрасте 18-30 лет хроническим периодонтитом страдают 66,4% [3]. С данной патологией связаны такие факторы риска, как курение, плохая гигиена полости рта, возраст, наследственность и стресс. Результаты обследования подтверждают негативное влияние последствий военно-

профессиональных факторов на стрессовый иммунодефицит [4]. При этом, снижение клеточной реактивности, впрочем, как и повышение, определяет атипичное и затяжное течение заболевания [5]. Эти расстройства обычно хронические; иными словами, они развиваются в течение длительного периода времени, и пациент остается в неведении об их присутствии, потому что у них нет серьезных симптомов. Следует помнить, однако, что, если периодонтит может развиваться без помех, пациент не только потеряет зубы, но также может испытать системные эффекты [6].

В последние годы в медицине актуальным направлением является изучение возможности использования альтернативных биологических жидкостей с целью ранней диагностики заболеваний.

Отмечен значительный рост интереса к разработке методов диагностики различных заболеваний путем анализа ротовой жидкости и слюны. Например, тест слюны на ВИЧ официально используется в клиниках США, его стоимость в 20 раз ниже, чем анализ крови [7]. Ротовая жидкость четко реагирует на воздействие среды и отражает общее состояние человека, выступает как в качестве маркера патологических изменений в челюстно-лицевой области и в организме в целом, так и является удобным объектом неинвазивных исследований [8].

Изучение слюны за клинико-биохимическими показателями имеет преимущество по сравнению с рутинными методами лабораторной диагностики крови. Этот материал, что получаем без инвазии, широко используется не только в клинической практике, но и в гигиенических, токсикологических, иммунологических исследований, а также для изучения фармакодинамики препаратов в специальных научных целях [9]. Прогнозирование возможных обострений хронической периапикальной инфекции может помочь в раннем вмешательстве у пациентов с периодонтитом [10].

Нерешенные ранее части проблемы: К сожалению, нет разработок неинвазивных диагностических методов объективной оценки тяжести течения хронических периапикальных воспалительных процессов в условиях отсутствия выраженной клинической симптоматики и прогнозирования возможных обострений.

Цель исследования: разработка неинвазивных методов прогнозирования обострений хронического апикального периодонтита у солдат срочной службы МО Украины.

Материал и методы исследования:

В качестве маркеров воспаления нами были выбраны биохимические показатели смешанной слюны эластазы, МДА, каталазы, кислой фосфатазы ротовой жидкости Israa Dawood, Sulafa K. El-Samarrai, *Saliva and Oral Health Int. J. Adv. Res. Biol. Sci.* (2018). 5(7): 1-45.

Для разработки метода прогнозирования вероятности обострения хронического периодонтита мы провели сравнительный анализ показателя эластазы смешанной слюны с морфологическими показателями насыщенности периапикальных тканей эластазой при обострении хронического периапикального периодонтита.

Для исследования патоморфологических изменений периапикальных тканей при хроническом воспалении были выбраны 36 (100%) пациентов с хроническим периапикальным периодонтитом – K04.5 согласно классификации периодонтитов МКБ-10 [МКБ]. Разделение наблюдаемых проводилось согласно характера клинического течения болезни: хроническое воспаление без выраженных симптомов и острая фаза течения хронического периодонтита с выраженными симптомами. В I группу вошло 5 (13,9 %) пациентов с обострением хронического апикального периодонтита с клиническими признаками острого периостита; во II группу – 31 (86,1 %) пациент без признаков острого воспаления

– хронического апикального периодонтита в стадии ремиссии.

Биохимическое исследование ротовой жидкости провели 63 (100%) пациентам: в I группу вошло 34 (54,0%) пациента с обострением хронического апикального периодонтита с клиническими признаками острого периостита; во II группу – 24 (38,0%) пациента с хроническим периодонтитом в стадии ремиссии с высоким показателем эластаза-положительных клеток на условную единицу площади в $20,35 \pm 1,36$, что было близким к показателям I группы по данным морфологического исследования. Группу контроля составили 5 (6,4%) – здоровых лиц.

Забор биопсийного материала для гистологического исследования проводили из лунки зуба сразу после его удаления. Биопсийный материал фиксировали в растворе 10% нейтрального формалина в течение 48-72 часов. После фиксации промывали в проточной воде в течение 36 часов, затем обезвоживали в восходящей батарее спиртов, начиная с 40° до 100° раствора этилового спирта. После обезвоживания кусочки проводили переходными средами, в качестве которых были взяты растворы спирта-хлороформа в соотношениях 2:1, 1:1, 1:2, хлороформа, хлороформа-парафина (1:1) и парафина, после чего изготавливали парафиновые блоки путем заливки в смесь парафина, каучука и воска в соотношении 20:1:1. С каждого блока получали 20-30 серийных гистологических срезов 4 мкм толщиной с помощью ротационного микротомата Microm HM340E фирмы «Thermo Fisher Scientific». Для обзорной микроскопии и морфометрического исследования срезы окрашивали гематоксилином и эозином. Фотодокументацию исследуемых объектов выполнено с помощью микроскопа «Primo Star» и видеосистемы «Axiolab» («Carl Zeiss», Германия) при увеличении в 100, 400 и 1000 раз. На каждом образце материала исследовали не менее 50 полей зрения. С помощью программного обеспечения AxioVision 4.8 проводили морфометрические исследования структур периодонта.

Для проведения иммуногистохимического исследования депарафинизацию и регидратацию с одновременным демаскировкой антигенов проводили путем нагревания в РТ-модулях фирмы «Thermo Fisher Scientific» в цитратном буфере с pH 7,0. Подавление активности эндогенной пероксидазы проводили 3% раствором H_2O_2 . После нанесения Ultra V Block проводили инкубацию с первичными антителами в соответствии с инструкциями фирмы-производителя антител. Визуализацию иммуногистохимической реакции проводили с помощью системы UltraVision Quanto HRP + DAB System фирмы «Thermo Scientific» с последующей доокраской гематоксилином Майера, дегидратацией, просветлением и помещением в канадский бальзам. Для выявления эластазы в гистологических срезах использовали Neutrophil Elastase Antibody (PA5-84738) rabbit monoclonal antibody (Thermo Fisher Scientific).

Вычисление относительной площади, занимаемой эластаза-положительными структурами в

ткани периодонта осуществляли с помощью электронной программы ImageJ с наложением масок. Значение в процентах получали как отношение количества пикселей, соответствующих исследуемым структурам, которые специфически окрашиваются, к общему количеству пикселей в цифровом изображении препарата. Количество эластаза + клетки в гистологических срезах подсчитывали в программе ImageJ на мкм^2 .

Определение содержания маркеров воспаления в ротовой жидкости военнослужащих с выраженными симптомами обострения хронического апикального периодонтита (I группа) проводили в различные сроки госпитального лечения: первый день госпитализации, 3-4-й день, 7-8-й день. Поскольку солдатам с бессимптомным течением (II группа) плановые хирургические вмешательства в очаге воспаления проводили в тот же день или на следующий день госпитализации, дальнейшее наблюдение за показателями ротовой жидкости в условиях отсутствия основного очага хронического воспаления не имело смысла, поэтому у этой группы пациентов биохимические показатели полости рта определяли только в 1-й день госпитализации.

Возраст пациентов – 8-22 года, все мужского пола. Критерием исключения было наличие у пациентов локальных или общих острых или хронических инфекционно-воспалительных заболеваний. Все исследования проводились после проведения профессиональной гигиены полости рта и курса терапии краевого пародонта.

Результаты исследования.

В гистологических препаратах пациентов группы I (с обострением хронического периодонтита) обнаружили крупные очаги лейкоцитарной инфильтрации, большие очаги кровоизлияний, некротические массы, как в центре, так и по периферии патологического очага, расширенные, полнокровные кровеносные сосуды, в капиллярах определили стаз эритроцитов. Ткань была отечной; имело место повреждение, расплавление и выраженная дезорганизация волокон экстрацеллюлярного матрикса. Определялось распространение инфекционного процесса на окружающую костную

ткань, что указывало на обострение хронического воспаления. Ткань фиброзной капсулы была неоднородной, ячейки разволокнения на фоне отека и некроза чередовались с участками плотной фиброзной ткани, представленной преимущественно коллагеновыми волокнами и незначительным количеством фиброцитов. Также в микропрепаратах группы I встречали единичные мелкие петрификаты; в 80,0% ($n = 4$) случаев имело место некроз и расплавление фиброзной капсулы, окружающей очаг инфекции, увеличение и расширение зоны деструкции костной ткани, окружающей хронический очаг инфекции. Наличие резорбции кости в проекции верхушки корня можно рассматривать как признак активности периапикального очага инфекции и прогрессирования хронического периодонтита.

У пациентов группы II с хроническим периодонтитом без выраженных клинических проявлений было выявлено 19,4% ($n = 7$) случаев классической картиной хронического воспаления с наличием лимфоцит-лейкоцитарной инфильтрации, очагами кровоизлияний различных размеров, чаще мелких, отложением гемосидерина, расширением венных сосудов, стазом эритроцитов в капиллярах. В 44,4% ($n = 15$) случаев была выявлена грануляционная ткань в центре периодонта, окруженная фиброзной капсулой, представленной коллагеновыми волокнами. Толщина капсулы была неравномерной; в грануляционной ткани оказывались тонкостенные сосуды и ячейки макрофагально-лимфоцитарной инфильтрации. Тангенциальные и радиальные волокна были локализованы в верхушки корня, что указывало на его уплощение. В ряде случаев было обнаружено распространение процесса на близлежащие структуры периодонта и стенку лунки зуба.

В 100% ($n = 5$) образцов I группы число эластаза-положительных клеток в гистологических препаратах составило $26,73 \pm 1,36$ на условную единицу площади, а относительная площадь, которую занимал эластаза-положительный материал, в среднем составила $(13,62 \pm 0,81)\%$.

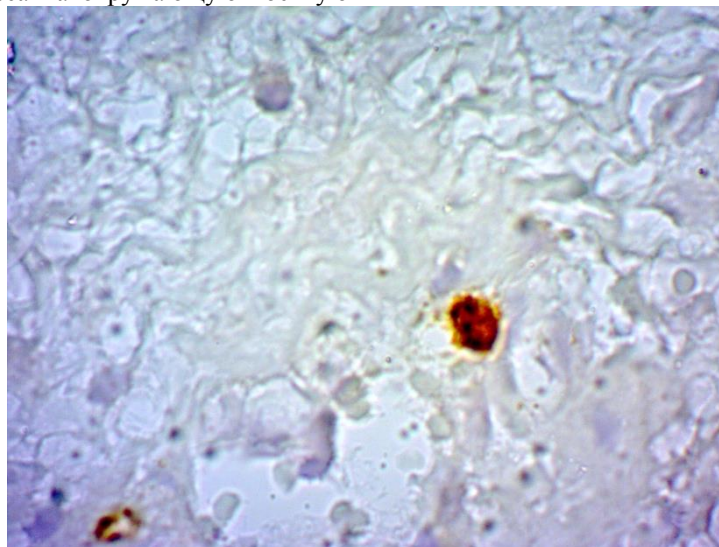


Рисунок 1. Распределение эластаза-положительных структур в ткани периодонта больных хроническим периодонтитом без выраженных клинических проявлений. Увеличение $\times 400$

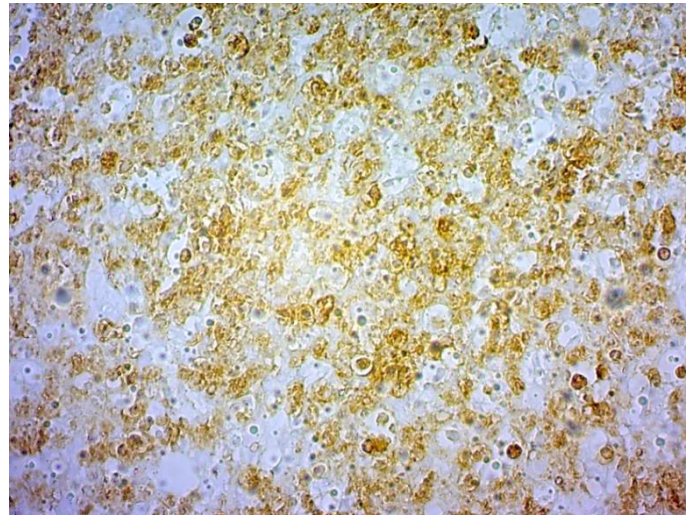


Рисунок 2. Распределение эластаза-положительных структур в ткани периодонта больных хроническим периодонтитом с осложненным течением. Увеличение $\times 400$

У 66,7% ($n = 24$) пациентов группы II значение числа эластаза-положительных клеток были высокими до $20,35 \pm 1,36$, а относительная площадь, которую занимал эластаза-положительный материал в среднем доходил до $(11,70 \pm 0,21)\%$, что было близко к показателям группы I. Низкие значения эластаза-положительных клеток на условную единицу площади во группе II составили $3,8 \pm 0,60$, а площадь, занимаемая эластаза-положительным материалом – $2,14 \pm 0,8\%$.

У пациентов группы I в день госпитализации значение лизоцима – одного из противовоспалительных факторов – было достоверно ниже у здоровых солдат (контроль), соответственно $(0,065 \pm 0,005)$ ед/мл против $(0,120 \pm 0,010)$ ед/мл ($p < 0,05$), что указывало на супрессию иммунной системы. Фактором, запускающим и активирующим защитные силы организма, было комплексное лечение. Так на 3-4-й день от начала госпитального лечения был определен рост лизоцима в 2,4 раза от значения 1 дня и в 1,3 раза от контроля, что указывало на активацию антибактериальных агентов в ротовой жидкости. На 7-8-й день можно было судить о стабилизации противовоспалительной активности ротовой жидкости у пациентов I группы при приближении лизоцима $((0,091 \pm 0,008)$ ед/мл) к контролю

$((0,120 \pm 0,010)$ ед/мл). Разница между значением лизоцима в первой группе и контролем за весь период исследования была достоверной ($p < 0,05$). Содержание лизоцима в ротовой жидкости пациентов II группы в день госпитализации составил $(0,31 \pm 0,01)$ ед/л, что превышало (до 2,5 раза) контроль и все показатели в первой группе ($p < 0,05$) (табл. 1).

Похожую тенденцию изменений мы определили в концентрации каталазы среды. Как видно из таблицы 1, у пациентов I группы I на фоне низкой противовоспалительной активности ротовой жидкости (по показателю лизоцима) относительно группы II мы наблюдали снижение концентрации каталазы в качестве катализатора перекисного обмена. Напротив, по концентрации каталазы в ротовой жидкости пациентов группы II можно было судить об активации процесса биологического окисления. Каталаза – один из основных ферментов специфического антиоксидантной защиты организма от агрессивных продуктов перекисного окисления – защищает клетки от перекиси водорода при высокой концентрации последнего. В группе II каталаза была увеличена до $(0,37 \pm 0,08)$ мкат/л, что было достоверно больше чем в группе I за весь период наблюдений и больше контроля в 1,8 раза ($p < 0,05$).

Таблица 1

Маркеры воспаления слюны	Контрольная группа n = 5	I группа			II группа n = 24
		1 сутки n = 24	3–4 сутки n = 5	7–8 сутки n = 5	
Лизоцим (од/мл)	$0,120 \pm 0,010^*$	$0,065 \pm 0,005^{*\text{¥}}$	$0,158 \pm 0,01^{*\text{¥}}$	$0,091 \pm 0,008^{*\text{¥}}$	$0,31 \pm 0,01^{\text{¥}}$
Каталаза мкат/л	$0,20 \pm 0,006$	$0,129 \pm 0,002^{*\text{¥}}$	$0,190 \pm 0,001^{*\text{¥}}$	$0,159 \pm 0,002^{*\text{¥}}$	$0,37 \pm 0,008$
Кислая фосфатаза мк-кат/л	$0,50 \pm 0,06$	$0,73 \pm 0,09^{*\text{¥}}$	$0,92 \pm 0,10^{*\text{¥}}$	$0,57 \pm 0,06^{\text{¥}}$	$1,34 \pm 0,1$
МДА /, ммоль/л	$0,25 \pm 0,03$	$0,34 \pm 0,03^{*\text{¥}}$	$0,33 \pm 0,05^{*\text{¥}}$	$0,28 \pm 0,04^{\text{¥}}$	$0,77 \pm 0,08$
Эластаза мк-кат/л	$0,60 \pm 0,09$	$1,18 \pm 0,10^{*\text{¥}}$	$0,82 \pm 0,09^*$	$0,79 \pm 0,08^*$	$0,87 \pm 0,01$

Примечание. * – достоверность разницы со значением контроля – $p < 0,05$;

¥ – достоверность разницы со значением II группы – $p < 0,05$.

Как и в случае с лизоцимом, ближе к контролю показатель каталазы в I группе был на 3-4-й день лечения, что указывало на прямую зависимость противовоспалительной активности ротовой жидкости у исследуемых военнослужащих от интенсивности комплексного лечения. Значение каталазы в первой группе за весь период наблюдений было ниже контроля ($(0,200 \pm 0,006)$ мкат/л), $p < 0,05$: на 1-й день госпитализации ($(0,129 \pm 0,002)$ мкат/л) в 1,5 раза на 3-4 день ($(0,190 \pm 0,001)$ мкат/л) – в 1,1 раза, на 7-8-й день – в 1,3 раза. На 7-й день с прекращением терапии показатель каталазы опускался, оставаясь к значению контроля ближе, чем в первый день лечения. Низкие значения концентрации кислой фосфатазы – показателя антиоксидантной защиты организма, свидетельствовали о том, что обострение хронической периапикальной инфекции в группе I ($(0,73 \pm 0,09)$ мк-кат/л) протекало в условиях большего ослабления окислительного обмена относительно группы II ($(1,34 \pm 0,1)$ мк-кат/л). В группе I, вследствие активации лизоцима и относительной нормализации противовоспалительной деятельности каталазы на 3-4-й день лечения, мы наблюдали повышение кислой фосфатазы с $(0,73 \pm 0,09)$ мк-кат/л (в 1-й день госпитализации) до $(0,92 \pm 0,10)$ мк-кат/л (3-4-й день госпитального лечения), что расценили как повышение функциональной эффективности местных иммунных систем. На 7-8-й день определяли стабилизацию кислотного обмена в полости рта: кислая фосфатаза спускалась до $(0,57 \pm 0,06)$ мк-кат/л, что было близко к значениям здоровых лиц ($p < 0,05$). Среднее значение содержания кислой фосфатазы в ротовой жидкости пациентов группы II было выше, чем в группу I за весь период наблюдений и почти в 2,7 раза выше чем в контроле ($p < 0,05$). За весь период наблюдений значения кислой фосфатазы в группе I было достоверно выше контроля ($(0,50 \pm 0,06)$ мк-кат/л), но достоверно ниже группы II ($(1,34 \pm 0,1)$ мк-кат/л), $p < 0,05$.

Повышение содержания малонового диальдегида (МДА) в ротовой жидкости свидетельствовал о накоплении вторичных продуктов перекисного окисления липидов и активации процессов липопероксидации в смешанной слюне пациентов с обострением хронического периодонтита (I группа). Содержание МДА в ротовой жидкости пациентов I группы сочетался с динамикой изменения ранее описанных маркеров воспаления. Высоким показатель МДА ($0,34 \pm 0,03$ ммоль/л) был в первый день госпитализации. Это значение МДА достоверно превышало значения контроля ($0,25 \pm 0,03$ ммоль/л) в 1,36 раза ($p < 0,05$), что указывало на сравнительное повышение оксидатного стресса вследствие повышения кислотности от взаимодействия организма с агентом воспаления, периапикальной флорой. За период госпитального лечения мы обнаружили отображение положительной динамики течения заболевания в I группе по снижению МДА. В том числе: значение

МДА менялось от $(0,34 \pm 0,03)$ ммоль/л (1-й день госпитализации) до $(0,33 \pm 0,05)$ ммоль/л (3-4-й день). На 7-й день показатель МДА ($0,28 \pm 0,04$) ммоль/л приближался к контролю ($p = 0,22$).

У пациентов I группы на пике активации воспалительного процесса за тот период, что мы могли наблюдать, то есть в день госпитализации, эластаза ротовой жидкости имела максимальную концентрацию ($(1,18 \pm 0,10)$ мк-кат/л), что превышало контроль ($(0,60 \pm 0,09)$ мк-кат/л) почти в 2 раза ($p < 0,05$) и значение II группы ($(0,87 \pm 0,01)$ мк-кат/л) в 1,3 раза. Это указывало на повышенную нейтрофильную активность смешанной слюны у пациентов I группы относительно пациентов II группы, как ответ на активацию бактериального агента в периапикальных тканях при обострении. С динамикой изменения эластазы мы имели возможность наблюдать за результатами лечения в I группе: $(0,82 \pm 0,09)$ мк-кат/л – на 3-4-й день лечения, $(0,79 \pm 0,08)$ мк-кат/л – на 7-й день. Значения II группы были близки к значениям 3-4-го дня пациентов I группы, то есть периода интенсивного лечения.

Для исследования силы связи между показателями эластазы в ротовой полости солдат и показателем эластаза-положительных клеток на условную единицу площади у пациентов II группы был проведен корреляционный анализ и рассчитан коэффициент корреляции r (Пирсона).

Выборочный коэффициент корреляции r рассчитывался по формуле:

$$r = \frac{\sum_{i=1}^n (x_i - \bar{x})(y_i - \bar{y})}{\sqrt{\sum_{i=1}^n (x_i - \bar{x})^2 \sum_{i=1}^n (y_i - \bar{y})^2}}, \quad (1)$$

где \bar{x} , \bar{y} – выборочный средний

$$\bar{x} = \frac{1}{n} \sum_{i=1}^n x_i, \quad \bar{y} = \frac{1}{n} \sum_{i=1}^n y_i. \quad (2)$$

Значение коэффициента $r = 0,38$ статистически значимый ($p < 0,05$). Таким образом, можно сделать вывод, что у военнослужащих с хронической периапикальной инфекцией, протекающей в условиях отсутствия клинически выраженных признаков воспаления, степень насыщенности эластазой периапикальных тканей и показатели эластазы ротовой жидкости находились в положительной корреляции относительно друг друга.

Выводы.

1. Значения биохимических показателей воспаления смешанной слюны соответствуют клиническим показателям течения обострения хронического апикального периодонтита: в день госпитализации – $(1,18 \pm 0,10)$ мк-кат/л; на 3-4-й день лечения – $(0,82 \pm 0,09)$ мк-кат/л; на 7 день – $(0,79 \pm 0,08)$ мк-кат/л, что позволит использование их в практике для мониторинга эффективности комплексного лечения.

2. Значение эластазы ротовой жидкости при хроническом апикальном периодонтите в стадии ремиссии ($(0,87 \pm 0,01)$ мк-кат/л) выше, чем на 3-4

день комплексного лечения обострения периодонтита ($(0,82 \pm 0,09)$ мк-кат/л) $p > 0,05$ в 1,3 раза, и выше чем у здоровых лиц ($(0,60 \pm 0,09)$ мк-кат/л) почти в 2 раза ($p < 0,05$).

3. Значение коэффициента ($r = 0,38$) корреляции между значением эластазы смешанной слюны и концентрации эластазы в периапикальных тканях статистически значимо ($p < 0,05$). При показателях эластазы смешанной слюны у солдат с хроническим периодонтитом и отсутствием сопутствующих местных и общих инфекционно-воспалительных заболеваний близких до $0,87 \pm 0,01$, можно прогнозировать высокую вероятность обострения хронического воспалительного процесса в периодонте.

Литература

1. Nazir M. A. Prevalence of periodontal disease, its association with systemic diseases and prevention. *Int. J. Health Sci. (Qassim)*. 2017. Vol. 11(2). P. 72–80.
2. Березин К. А. Статистические аспекты изучения распространенности хронического апикального периодонтита у взрослого населения / К. А. Березин, А. Х. Греков, Э. М. Зарипова, Е. Ю. Старцева. *Современные проблемы науки и образования*. 2015. № 2 (часть 1) / URL: <https://www.science-education.ru/ru/article/view?id=19306>.
3. Periodontal emergency treatment in the field Medical Corps International Forum. URL: <https://military-medicine.com/article/3613-periodontal-emergency-treatment-in-the-field.html>.
4. Сюрис Н. А. Особенности реагирования иммунной системы у военнослужащих с низкой нервно-психической устойчивостью под влиянием военно-профессиональных факторов / Н. А. Сюрис,

Н. Н. Сарбаева, О. Ю. Дукальская/ Ученые записки. 2010. № 2(60). С. 116–119.

5. Gong S., Crane G. M., McCall C. M., Xiao W., Ganapathi K. A., Cuka N., Davies-Hill T., Xi L., Raffeld M., Pittaluga S., Duffield A. S., Jaffe E. S. Expanding the Spectrum of EBV-positive Marginal Zone Lymphomas: A Lesion Associated With Diverse Immunodeficiency Settings. *Am. J. Surg. Pathol.* 2018. Vol. 42(10). P. 1306–1316. doi: 10.1097/PAS.0000000000001113.

6. Periodontal emergency treatment in the field Medical Corps International Forum. URL: <https://military-medicine.com/article/3613-periodontal-emergency-treatment-in-the-field.html>

7. Jin L. J., Söder P. O., Leung W. K. et al. Granulocyte elastase activity and PGE2 levels in gingival crevicular fluid in relation to the presence of subgingival periodontopathogens in subjects with untreated adult periodontitis. *J. Clin. Periodontol.* 1999. Vol. 26. P. 531–540.

8. Renvert S., Wikström M., Mugerab M. et al. Association of crevicular fluid elastase-like activity with histologically-confirmed attachment loss in ligature-induced periodontitis in beagle dogs. *J. Clin. Periodontol.* 1998. Vol. 25. P. 368–374.

9. Taylor H. L., Wu Ch-L., Chen Y-Ch., Wang P-G., Gonzalez J. T., Betts J. A. Post-Exercise Carbohydrate-Energy Replacement Attenuates Insulin Sensitivity and Glucose Tolerance the Following Morning in Healthy Adults. *Nutrients*. 2018. Vol. 10(2). P. 123. doi: 10.3390/nu10020123.

10. AlMoharib H. S., AlMubarak A., AlRowis R., Geevarghese A., Preethanath R. S., Anil S. Oral Fluid Based Biomarkers in Periodontal Disease: Part 1. Saliva. *J. Int. Oral Health*. 2014. Vol. 6(4). P. 95–103.