

НОВАЯ НАУКА
Международный центр
научного партнерства



NEW SCIENCE
International Center
for Scientific Partnership

ПЕРЕДОВОЕ РАЗВИТИЕ СОВРЕМЕННОЙ НАУКИ КАК ДРАЙВЕР РОСТА ЭКОНОМИКИ И СОЦИАЛЬНОЙ СФЕРЫ

Сборник статей Всероссийской
научно-практической конференции,
состоявшейся 7 октября 2020 г.
в г. Петрозаводске

г. Петрозаводск
Российская Федерация
МЦНП «Новая наука»
2020

УДК 330
ББК 65
П27

Под общей редакцией
Ивановской И.И.

П27 ПЕРЕДОВОЕ РАЗВИТИЕ СОВРЕМЕННОЙ НАУКИ КАК ДРАЙВЕР
РОСТА ЭКОНОМИКИ И СОЦИАЛЬНОЙ СФЕРЫ : сборник статей
Всероссийской научно-практической конференции (7 октября 2020 г.) –
Петрозаводск : МЦНП «Новая наука», 2020. – 45 с. : ил. — Коллектив авторов.

ISBN 978-5-00174-011-7

Настоящий сборник составлен по материалам Всероссийской научно-практической конференции ПЕРЕДОВОЕ РАЗВИТИЕ СОВРЕМЕННОЙ НАУКИ КАК ДРАЙВЕР РОСТА ЭКОНОМИКИ И СОЦИАЛЬНОЙ СФЕРЫ, состоявшейся 7 октября 2020 года в г. Петрозаводске (Россия). В сборнике рассматривается круг актуальных вопросов, стоящих перед современными исследователями. Целями проведения конференции являлись обсуждение практических вопросов современной науки, развитие методов и средств получения научных данных, обсуждение результатов исследований, полученных специалистами в охватываемых областях, обмен опытом.

Авторы публикуемых статей несут ответственность за содержание своих работ, точность цитат, легитимность использования иллюстраций, приведенных цифр, фактов, названий, персональных данных и иной информации, а также за соблюдение законодательства Российской Федерации и сам факт публикации.

Полные тексты статей в открытом доступе размещены в Научной электронной библиотеке Elibrary.ru в соответствии с Договором № 467-03/2018К от 19.03.2018 г.

УДК 330
ББК 65

ISBN 978-5-00174-011-7

ОГЛАВЛЕНИЕ

СЕКЦИЯ ПЕДАГОГИЧЕСКИЕ НАУКИ	4
ФИНАНСОВОЕ ОБЕСПЕЧЕНИЕ КУЛЬТУРНО-ДОСУГОВОЙ ДЕЯТЕЛЬНОСТИ КАК ФАКТОР РАЗВИТИЯ СОЦИАЛЬНО-КУЛЬТУРНОЙ СФЕРЫ.....	4
<i>Молчанова Наталья Валерьевна</i>	
УСЛОВИЯ ФОРМИРОВАНИЯ МОТИВАЦИИ К СПОРТИВНОЙ ДЕЯТЕЛЬНОСТИ У ШКОЛЬНИКОВ	8
<i>Ткаченко Александр Александрович</i>	
ПРОЕКТНАЯ ДЕЯТЕЛЬНОСТЬ В ОБЩЕОБРАЗОВАТЕЛЬНЫХ ШКОЛАХ.....	14
<i>Хачерян Анжелика Врежевна, Мелконян Нелли Кареновна</i>	
СЕКЦИЯ ФИЛОЛОГИЧЕСКИЕ НАУКИ.....	19
ПОЛИТИЧЕСКИЙ ИНТЕРНЕТ-КОММЕНТАРИЙ КАК ОБЪЕКТ ЛИНГВОКУЛЬТУРОЛОГИЧЕСКОГО ИССЛЕДОВАНИЯ	19
<i>Уайханова Меруерт Асетовна, Ергалиева Самал Жанаткызы, Асанбаева Елдана Бахытовна</i>	
СЕКЦИЯ ФИЛОСОФСКИЕ НАУКИ.....	24
ДУХОВНОСТЬ И КРАЕВЕДЕНИЕ	24
<i>Адмаев Олег Васильевич</i>	
СЕКЦИЯ ПСИХОЛОГИЧЕСКИЕ НАУКИ	29
ХАРАКТЕРИСТИКА БЕЗОПАСНОСТИ ЛИЧНОСТИ В СОВРЕМЕННОМ РАБОЧЕМ КОЛЛЕКТИВЕ.....	29
<i>Толгурова Зухра Хусейновна, Таова Лилия Юрьевна</i>	
СЕКЦИЯ МЕДИЦИНСКИЕ НАУКИ	35
ОБОСНОВАНИЕ ПОКАЗАНИЙ ДЛЯ УДАЛЕНИЯ ФОЛЛИКУЛА ТРЕТЬЕГО МОЛЯРА С УЧЕТОМ НАРУШЕНИЙ ОККЛЮЗИОННЫХ СООТНОШЕНИЙ.....	35
<i>Розуменко Андрей Александрович, Чередниченко Анжела Валерьевна, Розуменко Владислав Александрович, Розуменко Александр Павлович</i>	
СЕКЦИЯ ТЕХНИЧЕСКИЕ НАУКИ.....	41
МУЛЬТИФУНКЦИОНАЛЬНЫЕ ИЗМЕРИТЕЛЬНЫЕ МОДУЛИ В СОВРЕМЕННЫХ ТЕХНИЧЕСКИХ СИСТЕМАХ.....	41
<i>Семенов Андрей Михайлович</i>	

СЕКЦИЯ МЕДИЦИНСКИЕ НАУКИ

ОБОСНОВАНИЕ ПОКАЗАНИЙ ДЛЯ УДАЛЕНИЯ ФОЛЛИКУЛА ТРЕТЬЕГО МОЛЯРА С УЧЕТОМ НАРУШЕНИЙ ОККЛЮЗИОННЫХ СООТНОШЕНИЙ

Розуменко Андрей Александрович

Чередниченко Анжела Валерьевна

ассистенты

Розуменко Владислав Александрович

к.мед.н., ассистент

Розуменко Александр Павлович

к.мед.н., доцент

Одесский Национальный Медицинский Университет

Аннотация: Целью исследования было повышение эффективности профилактики нарушений окклюзионных соотношений путем обоснования показаний по удалению третьих моляров.

Изучены механизмы формирования нарушений окклюзионных взаимоотношений (мезиальная, дистальная окклюзии) при формировании и прорезывании импактных третьих моляров, а также оболочка фолликулов третьих моляров. Изучены изменения в височно-нижнечелюстном суставе при формировании окклюзионных взаимоотношений при формировании и прорезывании третьих моляров. Изучены морфологические особенности тканей, окружающих импактные третьи моляры на момент их формирования и прорезывания. Уточнены сведения о факторах, влияющих на процесс формирования нарушений окклюзионных взаимоотношений при формировании и прорезывании импактных третьих моляров. Уточнены показатели ферментативных изменений и показатели биоценоза в полости рта при формировании и прорезывании импактных третьих моляров.

Ключевые слова: ретенция, дистопия, окклюзия, третий моляр, височно-нижнечелюстной сустав

**SUBSTANTIATION OF INDICATIONS FOR THE THIRD MOLAR'
FOLLICLE REMOVING, TAKING INTO ACCOUNT VIOLATIONS
OF OCCLUSAL RELATIONS**

**Rozumenko Andrey Alexandrovich
Cherednichenko Anjela Valerievna
Rozumenko Vladislav Alexandrovich
Rozumenko Aleksandr Pavlovich**

Abstract: The aim of the investigation was to increase the effectiveness of prevention of violations of occlusal relations by substantiating the indications for the removal of third molars.

The mechanisms of formation of occlusal relationships (mesial, distal occlusion) during the formation and eruption of impacted third molars, as well as the shell of third molar follicles have been studied. Changes in the temporomandibular joint in the formation of occlusal relationships in the creation and eruption of third molars have been studied. The morphological features of the tissues surrounding the impacted third molars at the time of their formation and eruption have been studied. Updated information on the factors influencing the process of formation of violations of occlusal relationships in the formation and eruption of impact third molars. The indicators of enzymatic changes and indicators of biocenosis in the oral cavity during the formation and eruption of impact third molars have been specified.

Key words: retention, dystopia, occlusion, third molar, temporomandibular joint.

Актуальность темы. Ретенция зуба – достаточно распространенная патология, для которой характерно отсутствие прорезывания зубов при наличии их зачатков в кости челюсти. Ретенированным принято считать зуб, который имеет полностью сформированный корень, который не прорезался в ротовую полость в физиологические сроки и остался в толще кости. По определению Десятого пересмотра международной классификации болезней (МКБ) и других проблем ВОЗ (1998 г.), Импактным считают зуб, который изменил свое положение через обструкцию, вызванную другим зубом. Актуальность темы обусловлена растущим количеством пациентов с ретенцией зубов [1], которая 15-20 лет назад считалась редким заболеванием и достигала 17,4% среди населения [2].

В настоящее время эта патология обусловлена не только ростом количества, но и атипичным положением ретенированных зубов. Особенно это касается нижних третьих моляров, где эта патология достигает 56% среди населения, обращается за стоматологической помощью [3].

Ретенция присуща временным, постоянным и сверхкомплектным зубам [4]. Авторы [3] отмечают растущее количество пациентов с ретенированными зубами и связывают это с аварией на ЧАЭС.

Нет единого мнения о том, насколько часто возникают ретенированные зубы. Одни авторы считают [5] частыми ретенированные верхние центральные резцы, а другие [6], наоборот, указывают на то, что первое место занимают нижние третьи моляры, так называемые «зубы мудрости». Импактные [7] и ретенированные зубы могут занимать различное положение, часто располагаются под углом или горизонтально, что необходимо учитывать при выборе хирургического или хирургически-ортодонтического способа лечения.

Большинство хирургов указывают на то, что основным и наиболее применимым способом лечения ретенции нижних третьих моляров является их удаление [8, 9, 10, 11]. Однако техника удаления зубов достаточно травматична. Более того, возникают осложнения, которые достигают 68,4% [12, 13, 14].

Итак, особенности хирургических подходов к ретенированным зубам требуют дальнейшего совершенствования.

Цель исследования. Повышение эффективности профилактики нарушений окклюзионных соотношений путем обоснования показаний по удалению третьих моляров.

Объект исследования. Дистопия и ретенция третьих моляров. Оболочка фолликула третьих моляров. Нарушение окклюзионных соотношений (мезиальная, дистальная окклюзии).

Предмет исследования. Влияние процессов формирования и прорезывания импактных третьих моляров на формирование нарушений окклюзионных взаимоотношений.

Методы исследования. Ортодонтические, артикуляционные – для выявления артикуляционных изменений при прорезывании нижнего третьего моляра, окклюзионные взаимоотношения височно-нижнечелюстного сустава (ВНЧС), цифровая рентгенография - для выявления изменений в ВНЧС и в костной структуре нижней челюсти, конусно-лучевая компьютерная томография (КЛКТ) - для более точного учета рентгенографических изменений,

биохимические анализы - для оценки состояния протеолитической активности полости рта и ферментов антиоксидантной защиты, микробиологические анализы – мазок слизистой оболочки полости рта (СОПР) с зоны прорезывания для выявления локального микробиологического состояния, иммунологические анализы – местный иммунитет слизистой оболочки полости рта в полости рта вообще и в локальной местности.

Новизна и практическая значимость разработки. Изучены механизмы формирования нарушений окклюзионных взаимоотношений (мезиальная, дистальная окклюзии) при формировании и прорезывании импактных третьих моляров, а также оболочка фолликулов третьих моляров. Изучены изменения в ВНЧС при формировании окклюзионных взаимоотношений при создании и прорезывании третьих моляров. Изучены морфологические особенности тканей, окружающих импактных третьи моляры на момент их формирования и прорезывания. Уточнены сведения о факторах, влияющих на процесс формирования нарушений окклюзионных взаимоотношений при формировании и прорезывании импактных третьих моляров. Уточнены показатели ферментативных изменений и показатели биоценоза в полости рта при формировании и прорезывании импактных третьих моляров.

Полученные результаты. Вследствие проведенных исследований среди 46 подростков 14-16 лет выявлено (рис. 1):

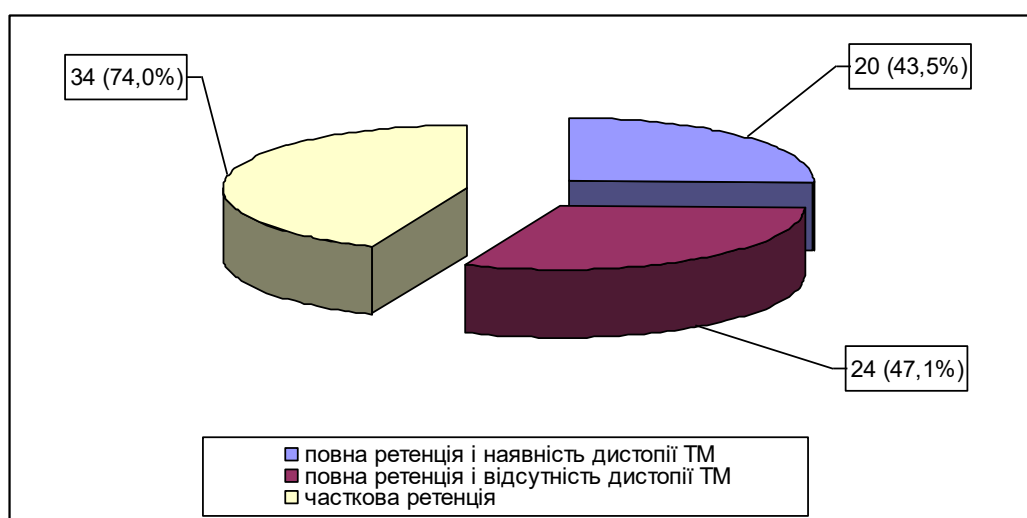


Рис. 1. Изменения в ВНЧС при формировании окклюзионных взаимоотношений при создании и прорезывании третьих моляров

Как видно из приведенного выше рисунка, при полной ретенции и наличии дистопии третьих моляров у 20 (43,5%) человек, которым не было проведено удаление последних, в будущем имели место такие осложнения как кариес корня второго моляра, компрессия n. alveolaris inferior и явления невралгии тройничного нерва, смещение зубного ряда с возникновением скученности зубов и резорбцией кости челюсти в отделе подбородка, увеличение глубины кривой Шпее;

При полной ретенции и отсутствия дистопии третьих моляров у 24 (47,1%) человек, возникали следующие явления: инфицирование области бактериями *Peptostreptococcus*, *Fusobacterium* и *Bacteroides*, возникновения очага локальной резорбции кости в виде "полулуния Васмунда", смещение зубного ряда с возникновением скученности зубов и резорбцией кости челюсти в подбородочном отделе, увеличение глубины кривой Шпее;

При частичной ретенции у 34 (74,0%) пациентов возникали такие осложнения: кариес корня второго моляра, инфицирование области бактериями *Peptostreptococcus*, *Fusobacterium* и *Bacteroides*, возникновения очага локальной резорбции кости в виде "полулуния Васмунда", смещение зубного ряда с возникновением скученности зубов и резорбцией кости челюсти в подбородочном отделе и увеличение глубины кривой Шпее.

Хотелось бы также обратить внимание на то, что при изменении глубины Шпее наблюдался переход Ключа 1 до Ключа 4 по L. Andrews и изменение ортогнатического прикуса в косой или глубокий.

Однако при возникновении явлений компрессии нижнелуночкового нерва или инфицирования ретромолярной области возникала своеобразная триггерная зона, при стимулировании которой пациент не имел возможности полностью приводить челюсти в состоянии центральной окклюзии, что в дальнейшем (2-3 месяца) вызывало артрит ВНЧС или дисфункции последнего.

Выводы. При анализе состояния всех вышеупомянутых клинических проявлений оказалось, что оптимальным сроком для удаления фолликулов третьих моляров и предупреждения возможных осложнений можно считать возраст ребенка от 14 до 15 лет, когда развитие корня достигает 20-25% и врач рентгенологически может подтвердить направление роста и возможные осложнения при (возможном) прорезывании третьего моляра.

Список литературы

1. Саміляк Д. А. Особливості будови та положення ретенуваних третіх нижніх молярів по даним рентгенограм: *Сучасна стоматологія та щелепно-лицьова хірургія*: Матеріали наук.-практ. конф. К., 2008. С. 152-153.
2. Логановская Е. Н., Козак А. Д., Балакин С. А. Заболевания зубочелюстно-лицевой и костной систем у славян в XI – XV веках по полеантропологическим данным. *Український медичний часопис*. 2000. № 1. С. 53-56.
3. Бернадська Г. П., Шемелько М. Л. Випадки аномалійного положення та затримки прорізування зубів в щелепах при пародонтитах. *Дентальні технології*. 2010. № 2. С. 57-60.
4. Дорошенко С. И., Кульгинский Е. А. Клиника и дифференциальная диагностика различных форм ретенции зубов у детей. *Сучасна ортодонтія*. 2010. № 1. С. 3-13.
5. Безруков В. М. Справочник по стоматологии. М.: Медицина, 1998. С. 379-384.
6. Бернадский Ю.И. Основы челюстно-лицевой хирургии и хирургической стоматологии. Витебск, 1998. С. 71-81.
7. Пішківці М. Я. Диагностика та особливості хірургічних методів лікування ретенції зубів: дис. на соискание учен. степени канд. мед. наук: спец. 14.00.21 «Стоматология». М., 2013. С. 46-53.
8. Popescu M. A., Popoviciu O. The third molar – a dentistry topic requiring an interdisciplinary approach. *Proc. Rom. Acad. Ser. B*. 2008. Vol. 3. P. 175-178.
9. Руденко А. Т. Патология прорезывания зубов мудрости. Л.: Медицина, 1971. 80 с.
10. Сабо Д. Хирургия полости рта и челюстно-лицевой области. Киев: Книга плюс, 2005. С. 67-74.
11. Шаргородский А. Г. Руководство к практическим занятиям по хирургической стоматологии. М.: Медицина, 1976. С. 79-82.
12. Богашова Л. Я., Мельник В. Л. Осложнения после удаления ретинированного нижнего зуба мудрости. *Стоматолог*. 2005. № 1-2. С. 24.
13. Dodson T. B. Is there a role for reconstructive techniques to prevent periodontal defects after third molar surgery? *J. Oral. Maxillofac. Surg.* 2005. Vol. 63, № 7. P. 891-896.
14. Fuselier J. C., Ellis E. E., Dodson T. B. Do mandibular third molars alter the risk of angle fractures? *J. Oral. Maxillofac. Surg.* 2002. Vol. 60, № 5. P. 514-518.